στοματολογια

της στοματολογικής εταιρείας της ελλάδος

ΤΟΜΟΣ 82

ΤΕΥΧΟΣ 1 • ΙΑΝΟΥΑΡΙΟΣ - ΑΠΡΙΛΙΟΣ 2025

ΒΡΑΒΕΙΟ ΑΚΑΔΗΜΙΑΣ ΑΘΗΝΩΝ

ISSN 0039 - 1700

ISSN 0039 - 1700

στοματολογια

ΤΟΜΟΣ 82 • ΤΕΥΧΟΣ 1 • ΙΑΝΟΥΑΡΙΟΣ - ΑΠΡΙΛΙΟΣ 2025

ΠΕΡΙΟΔΙΚΟ ΜΕ ΕΘΝΙΚΗ ΑΝΑΓΝΩΡΙΣΗ
Φ.Ε.Κ. 1590 / Β / 16.11.05
ΒΡΑΒΕΙΟ ΑΚΑΔΗΜΙΑΣ ΑΘΗΝΩΝ
ΤΕΤΡΑΜΗΝΙΑΙΟ ΕΠΙΣΤΗΜΟΝΙΚΟ ΠΕΡΙΟΔΙΚΟ
ΕΚΔΙΔΟΜΕΝΟ ΥΠΟ ΤΗΣ
«ΣΤΟΜΑΤΟΛΟΓΙΚΗΣ ΕΤΑΙΡΕΙΑΣ ΤΗΣ ΕΛΛΑΔΟΣ»

ΔΙΟΙΚΗΤΙΚΟ ΣΥΜΒΟΥΛΙΟ

ΠΡΟΕΔΡΟΣ: Ι. ΜΕΛΑΚΟΠΟΥΛΟΣ
ΑΝΤΙΠΡΟΕΔΡΟΙ: Π. ΛΟΜΒΑΡΔΑΣ
Κ. ΤΟΣΙΟΣ
ΓΕΝ. ΓΡΑΜΜΑΤΕΑΣ: Σ. ΜΕΡΚΟΥΡΕΑ
ΑΝΑΠΛ. ΓΕΝ. ΓΡΑΜ: Ε. ΒΟΛΤΙΔΗ
ΤΑΜΙΑΣ: Κ. ΧΟΥΠΗΣ
ΜΕΛΗ: Σ. ΖΗΣΟΠΟΥΛΟΣ
Ε.Μ. ΚΑΛΟΓΗΡΟΥ
Π. ΛΑΜΠΡΟΠΟΥΛΟΣ
Γ. ΝΤΑΓΙΑΝΤΗΣ
Χ. ΧΑΤΖΗΧΑΛΕΠΛΗ

ΣΥΜΦΩΝΑ ΜΕ ΤΟ Ν.Δ. 346/69

ΙΔΙΟΚΤΗΣΙΑ
ΣΤΟΜΑΤΟΛΟΓΙΚΗ ΕΤΑΙΡΕΙΑ ΤΗΣ ΕΛΛΑΔΟΣ
Καλλιρρόης 17 – 117 43 ΑΘΗΝΑ
Τηλ: 210. 92.14.325
www.stomatologia.gr • e-mail: info@stomatologia.gr

ΘΕΜΕΛΙΩΤΗΣ
Β. Στεφανόπουλος-Βρεττός

ΕΚΔΟΤΗΣ
Ι. Μελακόπουλος

ΣΥΜΒΟΥΛΕΥΤΙΚΗ ΕΠΙΤΡΟΠΗ
Ε. Βασταρδή, Γ. Ηλιάδης, Ν. Καλαβρέζος, Ν. Κερεζούδης, Α. Πουλόπουλος, Χ. Ραχιώτης, Κ. Τολίδης

ΔΙΕΥΘΥΝΤΗΣ ΣΥΝΤΑΞΗΣ
Κ. Τόσιος

ΒΟΗΘΟΣ ΔΙΕΥΘΥΝΤΟΥ ΣΥΝΤΑΞΗΣ
Ε-Μ. Καλογήρου

ΔΙΑΧΕΙΡΙΣΗ ΠΕΡΙΟΔΙΚΟΥ
Κ. Χούπης
Πλ. Εσπερίδων 2Α – 166 74 Γλυφάδα
Τηλ: 210.89.46.317

Περιεχόμενα

Σημείωμα του Εκδότη 1

ΑΝΑΣΚΟΠΗΣΗ
ΛΑΜΠΡΟΠΟΥΛΟΣ Π, ΛΑΣΚΑΡΑΤΟΣ Λ
Σύγκριση εφαρμογής και συγκράτησης μεταξύ ολικών οδοντοστοιχιών κατασκευασμένων με αφαιρετικές και προσθετικές τεχνικές 3-12

ΕΝΔΙΑΦΕΡΟΥΣΑ ΠΕΡΙΠΤΩΣΗ
ΤΟΣΙΟΥ Α, ΑΔΑΜΙΔΗΣ Γ, ΠΑΡΑΣΧΗΣ Α, ΚΑΛΟΓΗΡΟΥ Ε-Μ, ΤΟΣΙΟΣ ΚΙ
Αιφνίδια διόγκωση των ούλων και ουλορραγία ως διαγνωστικά σημεία οξείας μυελογενούς λευχαιμίας 13-17

ΕΝΔΙΑΦΕΡΟΥΣΑ ΠΕΡΙΠΤΩΣΗ
ΤΟΣΙΟΥ Α, ΚΑΛΟΓΗΡΟΥ Ε-Μ, ΚΑΤΣΟΥΛΑΣ Ν, ΤΟΣΙΟΣ ΚΙ
Οστεονέκρωση μέσης υπερώιας εξόστωσης σε ασθενή υπό αγωγή με διφωσφονικά. Αναφορά σπάνιας περίπτωσης 19-23

ΠΡΑΚΤΙΚΟ ΘΕΜΑ
ΑΜΑΡΙΩΤΑΚΗ Β, ΑΡΤΟΠΟΥΛΟΥ Ι
Τεχνικές αποτύπωσης στις άμεσες ολικές οδοντοστοιχίες 25-27

Καταχωρίζεται στις βάσεις ιατρικών δεδομένων: Mednet.gr/iatrotek και EBSCO

ISSN 0039 - 1700

stomatologia

VOLUME 82 • NUMBER 1 • JANUARY - APRIL 2025

Contents

Editorial 1

REVIEW
LAMPROPOULOS P, LASKARATOS L
Comparison of fit and retention between complete dentures fabricated with subtractive and additive techniques 3-12

CASE REPORT
TOSIOU A, ADAMIDIS G, PARASCHIS A, KALOGIROU E-M, TOSIOS KI
Sudden gingival enlargement and bleeding as diagnostic signs of acute myeloid leukemia 13-17

CASE REPORT
TOSIOU A, KALOGIROU E-M, KATSOULAS N, TOSIOS KI
Torus palatinus osteonecrosis in a patient treated with bisphosphonates. A rare case report 19-23

HANDS-ON CASE
AMARIOTAKI V, ARTOPOULOU I
Immediate maxillary complete dentures impression techniques 25-27

THE ACADEMY OF ATHENS AWARD
«STOMATOLOGIA» IS PUBLISHED EVERY QUARTERLY BY THE «STOMATOLOGICAL SOCIETY OF GREECE»

COUNCIL

PRESIDENT: I. MELAKOPOULOS
VICE PRESIDENTS: P. LOMVARDAS
K. TOSIOS
SECRETARY GENERAL: S. MERKOUREA
DEPUTY SECR.GENER: E. VOLTIDI
TREASURER: K. CHOUPIS
TREASURER: S. ZISOPOULOS
E-M. KALOGIROU
P. LAMPROPOULOS
G. NTAGIANTIS
CH. CHATZICHALEPLI

STOMATOLOGICAL SOCIETY OF GREECE
17 KALLIRROIS Str. – GR 117 43 ATHENS – GREECE
Tel. +30.210.92.14.325
www.stomatologia.gr • e-mail: info@stomatologia.gr

EDITOR
I. Melakopoulos

EDITOR IN CHIEF
K. Tosios

ASSISTANT EDITOR IN CHIEF
E-M. Kalogirou

ACCOUNT EXECUTIVE
K. Choupis
Sq. Hesperides 2A – 166 74 Glyfada, Athens – Greece
Tel: 210.89.46.317

The articles of the Journal STOMATOLOGIA are available in the mednet.gr/iatrotek and EBSCO medical databases

Σημείωμα του Εκδότη

Με το πρώτο τεύχος του 2025, το περιοδικό **ΣΤΟΜΑΤΟΛΟΓΙΑ** εγκαινιάζει μια σημαντική συνεργασία με τον εκδοτικό οίκο **Οδοντιατρικό Βήμα**. Το **Οδοντιατρικό Βήμα**, με πολυετή και αναγνωρισμένη εμπειρία στην έκδοση επιστημονικών περιοδικών και βιβλίων, διαδραματίζει σημαντικό ρόλο στην ενημέρωση και επιμόρφωση των Ελλήνων οδοντιάτρων. Ως **Στοματολογική Εταιρεία της Ελλάδος** πιστεύουμε πως η τεχνογνωσία και η εκδοτική δυναμική του Οδοντιατρικού Βήματος θα συμβάλουν στην ανανέωση του επιστημονικού περιοδικού **ΣΤΟΜΑΤΟΛΟΓΙΑ**, ενώ παράλληλα το **Οδοντιατρικό Βήμα** θα αποκτήσει πρόσβαση σε υψηλού επιπέδου επιστημονικές εργασίες δημοσιευμένες κατόπιν ανώνυμης διαδικασίας κρίσης από ομότιμους (peer review), οι οποίες ενδιαφέρουν το αναγνωστικό του κοινό. Είμαστε βέβαιοι ότι αυτή η συνεργασία θα συμβάλει ουσιαστικά στην προώθηση της επιστημονικής γνώσης και στην εξέλιξη της οδοντιατρικής κοινότητας στη χώρα μας.

****

Η δημοσίευση σε ένα επιστημονικό περιοδικό καθιστά το έργο των συγγραφέων μέρος της συνολικής επιστημονικής γνώσης και σημείο αναφοράς για μελλοντικές μελέτες και συμβάλλει στην καταξίωσή τους. Τα επιστημονικά περιοδικά ακολουθούν τη διαδικασία peer review, η οποία διασφαλίζει την τήρηση των κανόνων της ορθής και σύμφωνης με τους διεθνείς κανόνες βιοηθικής επιστημονικής πρακτικής. Επιπλέον, η δημιουργική κριτική, οι υποδείξεις και οι διορθώσεις των κριτών συμβάλλουν στη βελτίωση της ποιότητας των δημοσιευμένων εργασιών.

Η **ΣΤΟΜΑΤΟΛΟΓΙΑ**, σεβόμενη τον ρόλο της στην επιστημονική ενημέρωση των οδοντιάτρων, ακολουθεί αυστηρά το σύστημα της ανώνυμης κρίσης. Αποσκοπώντας να ευχαριστήσουμε θερμά τους «αφανείς ήρωες» του περιοδικού **ΣΤΟΜΑΤΟΛΟΓΙΑ**, στο τέλος κάθε έτους δημοσιεύουμε τα ονόματα των συναδέλφων που είχαν τον ρόλο των κριτών, η συμβολή των οποίων απαιτεί σημαντική επένδυση χρόνου και προσπάθειας και ο ρόλος τους συχνά παραβλέπεται.

ΑΝΑΣΚΟΠΗΣΗ

Σύγκριση εφαρμογής και συγκράτησης μεταξύ ολικών οδοντοστοιχιών κατασκευασμένων με αφαιρετικές και προσθετικές τεχνικές

Π. ΛΑΜΠΡΟΠΟΥΛΟΣ[1], Λ.ΛΑΣΚΑΡΑΤΟΣ[2]

ΠΕΡΙΛΗΨΗ

Η συνεχής ανάπτυξη της ψηφιακής τεχνολογίας έχει οδηγήσει στην αξιοποίησή της από όλο και περισσότερους τομείς της οδοντιατρικής. Σημαντικό ενδιαφέρον υπάρχει στον τομέα της κινητής προσθετικής σχετικά με τη χρήση της ψηφιακής τεχνολογίας για την κατασκευή Ολικών Οδοντοστοιχιών (ΟΟ). Οι δύο κύριες τεχνολογίες-τεχνικές που χρησιμοποιούνται για τον συγκεκριμένο σκοπό είναι η κοπή (milling) και η τρισδιάστατη εκτύπωση (3D-Printing). Σκοπός της παρούσας βιβλιογραφικής ανασκόπησης είναι να διερευνηθεί, με βάση την υπάρχουσα βιβλιογραφία, το αν υπάρχουν διαφορές στην εφαρμογή και συγκράτηση μεταξύ Milled και 3D-Printed ΟΟ.

Η έρευνα της βιβλιογραφίας πραγματοποιήθηκε στη βάση δεδομένων PubMed με τις λέξεις κλειδιά: CD, Complete denture, Complete removable dental prosthesis, CAD-CAM, Digital, Digitally fabricated, Milling, 3D printing, Retention, Fit, Accuracy.

Από την αναζήτηση προέκυψαν 1.447 μελέτες. Έπειτα από την ανασκόπηση των τίτλων και των περιλήψεων, την εφαρμογή των κριτηρίων ένταξης και την αναζήτηση επιπλέον άρθρων από τις λίστες της βιβλιογραφίας των επιλεγμένων μελετών, παρέμειναν 14 άρθρα.

Η πλειοψηφία των μελετών υποστηρίζει την υπεροχή των Milled συγκριτικά με τις 3D-printed ΟΟ ως προς την εφαρμογή, ενώ όσον αφορά τη συγκράτηση η σχετική βιβλιογραφία είναι ιδιαίτερα περιορισμένη. Η χρήση διαφορετικών πρωτοκόλλων κατασκευής και μεθόδων αξιολόγησης των ΟΟ μεταξύ των μελετών, καθώς και η ετερογένεια των αποτελεσμάτων, καθιστούν δύσκολη την απευθείας σύγκριση και στατιστική ανάλυση των δεδομένων για την εξαγωγή ενός σαφούς συμπεράσματος.

Όροι ευρετηριάσεως: Complete dentures, Retention, Adaptation, CAD-CAM

[1] Διδάκτωρ Πανεπιστημίου Freiburg Γερμανίας, Επιστημονικός Συνεργάτης ΕΚΠΑ, Τομέας Προσθετολογίας, Οδοντιατρική Σχολή.
[2] Χειρουργός Οδοντίατρος, ιδιωτικό ιατρείο.

Μέρος της εργασίας παρουσιάστηκε στο «2ο διήμερο συμπόσιο Rising Stars» της Ελληνικής Προσθετικής Εταιρείας, Αθήνα, 2024

Υπεύθυνος Επικοινωνίας
Π. Λαμπρόπουλος,
Ομήρου 4, Νέα Σμύρνη 17121
Email: plampropoulos@dentalimplant.gr

REVIEW

Comparison of fit and retention between complete dentures fabricated with subtractive and additive techniques

P. LAMPROPOULOS[1], L. LASKARATOS[2]

ABSTRACT

The continuous development of digital technology has led to its use in an increasing number of dental fields. Significant interest exists in the field of removable prosthodontics regarding the use of digital technology for the fabrication of complete dentures. The two main technologies-techniques used for this purpose are milling and 3D-Printing. The aim of the present literature review is to investigate, based on existing literature, whether there are differences in the application and retention between Milled and 3D-Printed complete dentures.

The literature search was carried out in the PubMed database using the following keywords: CD, Complete denture, Complete removable dental prosthesis, CAD-CAM, Digital, Digitally fabricated, Milling, 3D printing, Retention, Fit, Accuracy

The search yielded 1,447 studies. After applying the inclusion criteria and searching for additional articles in the bibliography lists of the studies, 14 studies remained that met the purpose of this review.

Most studies support the superiority of Milled compared to 3D-Printed complete dentures in terms of fit, while in terms of retention the relevant literature is very limited. Of course, the use of different manufacturing protocols and evaluation methods for complete dentures between studies, as well as the heterogeneity of results, make it difficult to directly compare and statistically analyze the data to draw a clear conclusion.

Key words: Complete denture, Retention, Adaptation, CAD-CAM

[1] PhD University of Freiburg Germany, Clinical Associate, Department of Prosthetic Dentistry, Dental School, University of Athens.
[2] DDS, Private Practice.

Correspondence
P. Lampropoulos,
4 Omirou, Nea Smyrni, 17121
Email: plampropoulos@dentalimplant.gr

ΕΙΣΑΓΩΓΗ

Η ψηφιακή τεχνολογία έχει ενσωματωθεί άρρηκτα στην οδοντιατρική, αποτελώντας απαραίτητο εργαλείο σε πολλούς τομείς, όπως στην ακίνητη προσθετική, την ακτινολογία, και την εμφυτευματολογία. Η ανάπτυξη νέων ψηφιακών συστημάτων, η εξέλιξη των συστημάτων ψηφιακής αποτύπωσης και CAD-CAM (Computer Aided Design-Computer Aided Manufacturing), και η εξοικείωση των οδοντιάτρων και των οδοντοτεχνιτών με αυτά, καθιστούν πιο εύκολη και προβλέψιμη την ενσωμάτωση της ψηφιακής τεχνολογίας και σε άλλους τομείς της οδοντιατρικής, όπως στην κινητή προσθετική. Κλινικές διαδικασίες, όπως η αποτύπωση των νωδών ακρολοφιών και οι καταγραφές, και εργαστηριακά στάδια, όπως ο σχεδιασμός και η κατασκευή των ολικών οδοντοστοιχιών (ΟΟ) μπορούν πλέον να πραγματοποιηθούν με ψηφιακές μεθόδους.[1]

Οι ΟΟ που σχεδιάζονται και κατασκευάζονται με τη βοήθεια της ψηφιακής τεχνολογίας ονομάζονται ψηφιακές ή CAD-CAM ολικές οδοντοστοιχίες. Συγκριτικά με τις συμβατικά κατασκευασμένες ΟΟ, οι CAD-CAM ΟΟ παρουσιάζουν πλεονεκτήματα, όπως μικρότερο αριθμό και διάρκεια συνεδριών, μικρότερο χρόνο κατασκευής, διευκόλυνση της εργασίας του οδοντοτεχνίτη, δυνατότητα ψηφιακής αποθήκευσης του σχεδιασμού της αποκατάστασης, βελτιωμένες μηχανικές ιδιότητες, καθώς και βελτιωμένη εφαρμογή και συγκράτηση.[2-7]

Για την κατασκευή των CAD-CAM ΟΟ, δηλαδή για το CAM, υπάρχουν δύο βασικές τεχνικές, η κοπή (milling ή MIL) που αποτελεί την αφαιρετική (subtractive) τεχνική και η τρισδιάστατη εκτύπωση (3D-Printing, 3DP ή rapid prototyping) που αποτελεί την προσθετική (additive) τεχνική.[8] Αυτές οι τεχνολογίες έχουν ως στόχο τον περιορισμό των μειονεκτημάτων των συμβατικών τεχνικών, όπως η σημαντική μεταβολή διαστάσεων των βάσεων των ΟΟ κατά τον πολυμερισμό του πολυμεθυλμεθακρυλικού (PMMA). Στην τεχνική της κοπής, η βάση ή και τα δόντια της ΟΟ κόβονται από μια εργαστηριακή προπολυμερισμένη πλάκα από PMMA με τη χρήση πενταξονικών μηχανημάτων.[9] Εξαλείφεται, συνεπώς, το πρόβλημα της μεταβολής διαστάσεων από τον πολυμερισμό του υλικού της βάσης, αλλά προκύπτουν πιθανές τεχνικές δυσκολίες στην κοπή περιοχών με πολύπλοκη ανατομία και με βαθιές ή στενές εσοχές.[10] Άλλα μειονεκτήματα αποτελούν το υψηλό κόστος αγοράς και συντήρησης των μηχανημάτων κοπής, η σημαντική σπατάλη υλικού, η φθορά των φρεζών κοπής και η μικρότερη ταχύτητα κατασκευής.[11]

Με το 3D-Printing, οι βάσεις ή και τα δόντια των ΟΟ κατασκευάζονται με τη χρήση φωτοευαίσθητων, ακρυλικού τύπου ρητινωδών υλικών, τα οποία διαμορφώνονται και πολυμερίζονται ανά διαδοχικά στρώματα.[12] Η κατασκευή ΟΟ με 3D-Printing χρησιμοποιεί την τεχνολογία του φωτοπολυμερισμού, η οποία περιλαμβάνει τέσσερις βασικές τεχνικές, την SLA (Stereolithography), την LCD (Liquid Crystal Display) ή mSLA (Masked Stereolithography Apparatus), την DLP (Digital Light Processing), και την MJ (Material Jetting).[13,14] Το προϊόν που προκύπτει από τις τεχνικές αυτές υφίσταται περαιτέρω επεξεργασία με καθαρισμό και επιπλέον πολυμερισμό.[11,15] Η τεχνική αυτή, επιτρέπει την αναπαραγωγή απεριόριστων επιλογών γεωμετρίας, καθώς και τη γρήγορη και την ταυτόχρονη κατασκευή πολλών ΟΟ με τη μικρότερη δυνατή κατανάλωση υλικού. Ωστόσο, ο αρχικός πολυμερισμός που υφίσταται η υγρή ρητίνη και η ανάγκη επιπλέον επεξεργασίας και πολυμερισμού, έχουν ως συνέπεια την ενδεχόμενη συστολή πολυμερισμού και μεταβολή διαστάσεων του προϊόντος.[10-12,16]

Και στις δύο τεχνικές παρατηρούνται πολυάριθμες εξελίξεις, με αύξηση στον αριθμό των παρόχων, των πρωτοκόλλων, και των ψηφιακών CAD λογισμικών, καθώς και βελτίωση στα χρησιμοποιούμενα μηχανήματα και υλικά. Η ροή εργασίας όμως, ειδικά στο στάδιο της συλλογής και ψηφιοποίησης των πληροφοριών, διαφέρει σημαντικά μεταξύ των διαφόρων συστημάτων CAD-CAM ΟΟ, αποτελούμενη από έναν διαφορετικό αλλά συγκεκριμένο σε κάθε σύστημα συνδυασμό συμβατικών και ψηφιακών τεχνικών και σταδίων.

Σκοπός της παρούσας βιβλιογραφικής ανασκόπησης είναι να διερευνηθεί, με βάση την υπάρχουσα βιβλιογραφία, το αν υπάρχουν διαφορές στην εφαρμογή και συγκράτηση μεταξύ Milled και 3D-Printed ΟΟ.

ΜΕΘΟΔΟΛΟΓΙΑ

Η έρευνα της βιβλιογραφίας πραγματοποιήθηκε στη βάση δεδομένων PubMed® χρησιμοποιώντας τους όρους αναζήτησης:

[(Denture) OR (CD) OR (Complete denture) OR (Complete removable dental prosthesis) OR (Removable dental prosthesis)) AND (CAD CAM) OR (CADCAM) OR (CAD-CAM) OR (CAD/CAM) OR (Digital) OR (Digitally fabricated) OR (Milling) OR (3D printing)) AND ((Retention) OR (fit) OR (Accuracy) OR (Trueness)].

ΑΠΟΤΕΛΕΣΜΑΤΑ

Βιβλιογραφική αναζήτηση

Αρχικά, βρέθηκαν 1,447 τίτλοι μελετών. Επιλέχθηκαν οι σχετικοί τίτλοι και μελετήθηκαν οι περιλήψεις τους. Οι περιλήψεις θεωρήθηκαν επιλέξιμες εφόσον τα άρθρα πληρούσαν τα ακόλουθα κριτήρια:

α) Αξιολογείται η εφαρμογή ή και η συγκράτηση, τουλάχιστον μιας 3D-Printed και μιας Milled ΟΟ.

β) Η αξιολόγηση της εφαρμογής ή και της συγκράτησης βασίζεται σε συγκεκριμένες αντικειμενικές μετρήσεις και κριτήρια.

γ) Η μελέτη είναι δημοσιευμένη στην Αγγλική ή την Ελληνική Γλώσσα.

δ) Η μελέτη είναι κλινική ή εργαστηριακή.

Αφού αποκλείστηκαν όσες μελέτες δεν πληρούσαν τα κριτήρια, αναζητήθηκαν και εξετάστηκαν τα πλήρη κείμενα των επιλεγμένων άρθρων και αναζητήθηκαν επιπλέον μελέτες από τις λίστες της βιβλιογραφίας των επιλεγμένων άρθρων. Τελικά, συγκεντρώθηκαν 14 άρθρα για πλήρη ανάλυση και εξαγωγή δεδομένων.

Περιγραφή μελετών

Από το σύνολο των επιλεγμένων άρθρων, έντεκα[9,17-20,22-27] εξετάζουν την εφαρμογή και μία[29] τη συγκράτηση των ΟΟ ή των βάσεων, ενώ δύο[21,28] εξετάζουν και τις δύο παραμέτρους. Για την αξιολόγηση της εφαρμογής χρησιμοποιήθηκε από την πλειοψηφία των μελετών η τεχνική της υπέρθεσης, κατά την οποία ψηφιοποιείται η εσωτερική επιφάνεια της κάθε ΟΟ ή βάσης και το STL αρχείο που προκύπτει υπερτίθεται στο STL αρχείο του αντίστοιχου εκμαγείου με τη χρήση ειδικού λογισμικού. Στη μελέτη των Yoon et al[19] χρησιμοποιήθηκε η τεχνική μέτρησης πάχους σιλικόνης, κατά την οποία εδράζεται η ΟΟ ή η βάση στο αντίστοιχο εκμαγείο εργασίας, αφού πρώτα τοποθετηθεί στην εσωτερική της επιφάνεια κατάλληλο υλικό. Έπειτα, εκτιμάται η εφαρμογή με τη μέτρηση του πάχους του πολυμερισμένου πλέον υλικού. Οι Hsu et al[23] χρησιμοποίησαν και τις δύο προαναφερθείσες τεχνικές, ενώ οι Oguz et al[25] πραγματοποίησαν τρισδιάστατο υπολογισμό του ογκομετρικού χάσματος μεταξύ της εσωτερικής επιφάνειας της κάθε βάσης και του αντίστοιχου εκμαγείου με τη βοήθεια συστήματος μικροτομογραφίας (micro- CT) υψηλής ακρίβειας. Οι παραπάνω τεχνικές βέβαια, δεν αξιολογούν την πραγματική ενδοστοματική εφαρμογή της ΟΟ ή της βάσης, καθώς με την αξιολόγηση της εφαρμογής στα εκμαγεία παραλείπεται η παράμετρος της ενδοτικότητας του βλεννογόνου του στόματος.

Όσον αφορά τη μέτρηση της συγκράτησης, σε κάθε έρευνα χρησιμοποιήθηκε ειδική συσκευή με την οποία ασκήθηκε ελκτική δύναμη σε προκαθορισμένα σημεία των ΟΟ ή των βάσεων, με στόχο την καταγραφή της απαιτούμενης για την απόσπασή τους δύναμης. Η κατεύθυνση, το σημείο ή τα σημεία εφαρμογής της ασκούμενης ελκτικής δύναμης, καθώς και ο αριθμός των δοκιμών και ο χρόνος μεταξύ κάθε δοκιμής διαφέρουν μεταξύ των ερευνών.

Μελέτες σύγκρισης της εφαρμογής μεταξύ Milled και 3D-Printed ΟΟ

Δεκατρείς μελέτες συγκρίνουν την εφαρμογή μεταξύ προσθετικών και αφαιρετικών CAD-CAM τεχνικών. Η πρώτες έρευνες έγιναν από τους Yoon et al[17] και τους Hwang et al,[18] οι οποίοι συνέκριναν την εφαρμογή μεταξύ MILB (Milled bases) και DLP-3DPB (3D-Printed bases). Οι Hwang et al[18] κατασκεύασαν βάσεις ΟΟ άνω γνάθου με DLP-3DP, MIL και CM (Compression Molding, μέθοδος στιβαγμού) και αξιολόγησαν την εφαρμογή τους με την τεχνική της υπέρθεσης, η οποία αποκάλυψε την στατιστικά σημαντική υπεροχή των DLP-3DPB. Συγκεκριμένα, οι τιμές του τετραγωνικού σφάλματος (ΤΣ) της εφαρμογής στην συνολική επιφάνεια έδρασης ήταν 0,074±0,005mm για τις DLP-3DPB και 0,154 ±0,012mm για τις MILB.

Αντίθετα, οι Yoon et al[17] οι οποίοι κατασκεύασαν βάσεις ΟΟ κάτω γνάθου χρησιμοποιώντας τις ίδιες τεχνικές κατασκευής και αξιολόγησης της εφαρμογής τους, παρατήρησαν συγκρίσιμη εφαρμογή μεταξύ MILB και 3DPB, με τις πρώτες να παρουσιάζουν τιμές ΤΣ 0,104±0,015mm και τις δεύτερες 0,101±0,011mm. Επεσήμαναν επίσης, πως σημαντικό κριτήριο για την επιλογή της κατάλληλης τεχνικής αποτελεί η μορφολογία της φατνιακής ακρολοφίας. Για παράδειγμα, όπως αναφέρουν και σε πιο πρόσφατη έρευνα οι Yoon et al9 η τεχνική του milling ενδέχεται να αδυνατεί να αναπαράγει πλήρως την ανώμαλη μορφολογία και τις εσοχές που συχνά παρατηρούνται σε ακρολοφίες άνω γνάθων, καθώς η ακρίβεια της κοπής επηρεάζεται σημαντικά από την πρόσβαση των κοπτικών μέσων. Στην έρευνα των Yoon et al[9] αξιολογήθηκε η εφαρμογή MILB και 3DPB άνω και κάτω γνάθου σε διαφορετικά σημεία μέτρησης χρησιμοποιώντας την τεχνική μέτρησης πάχους σιλικόνης. Στην άνω γνάθο, οι τιμές της εφαρμογής για τις MILD και για τις DLP-3DPD αντίστοιχα, ήταν στην κορυφή της νωδής ακρολοφίας 548,62±268,86μm και 306,20±195,11μm, στην περιοχή της οπισθοϋπερώιας απόφραξης 701,52±281,53μm και 613,83±472,50μm, στην μέση υπερώια ραφή 438,07±176,48μm και 289,22±191,52μm και στην σκληρή υπερώα 521,13±66,01μm και 432,14±115,54μm. Στην κάτω γνάθο ο μέσος όρος της εφαρμογής για τις MILD και για τις DLP-3DPD αντίστοιχα, ήταν στην κορυφή της φατνιακής ακρολοφίας 285,50±175,62μm και 308,80±176,25μm, στο παρειακό επικλινές επίπεδο 346,04±284,75μm και 320,08±233,23μm και στο γλωσσικό επικλινές επίπεδο 158,26±85,74μm και 173,79±73,75μm.Τα αποτελέσματα της αξιολόγησης, αν και δεν διαπίστωσαν στατιστικά σημαντική διαφορά στην εφαρμογή μεταξύ DLP-3DPB και MILB, ήταν ενδεικτικά πιθανόν βελτιωμένης εφαρμογής των πρώτων στις στηρικτικές περιοχές της άνω γνάθου.

Οι Lee και et al20 και οι Maniewicz et al[21] δεν διαπίστωσαν στατιστικά σημαντική διαφορά στην εφαρμογή μεταξύ MILB και DLP-3DPB άνω γνάθου. Στην έρευνα των Lee και et al[20] ο μέσος όρος των αποστάσεων μεταξύ βάσεων και του εκμαγείων στα σημεία στα οποία η γραμμή που ενώνει τους άνω 2ους προγομφίους διασχίζει τη μέση υπερώια ραφή ήταν 0,068±0,037mm για τις MILB και 0,056±0,024mm για τις DLP-3DPB, ενώ στα σημεία στα οποία η γραμμή που ενώνει τους 2ους άνω γομφίους διασχίζει τη μέση υπερώια ραφή ήταν 0,094±0,040mm για τις MILB και 0,076±0,045mm για τις DLP-3DPB.

Οι Maniewicz et al[21] παρατήρησαν αντίστοιχη ακρίβεια εφαρμογής στις 3DPB και MILB, η οποία αυξήθηκε μετά τη διατήρηση σε τεχνητό σάλιο (storage in saliva - Wilcoxon; PB1: P=0,028; MB1: P=0,021). Συγκεκριμένα, οι τιμές της εφαρμογής των βάσεων στο εκμαγείο αναφοράς ήταν για τις MILB και τις 3DPB αντίστοιχα, 0,21±0,02mm και 0,20±0<03mm πριν, και 0,23±0,09mm και 0,23±0,10mm μετά την διατήρηση σε τεχνητό σάλιο. Συμπέραναν επίσης, αξιολογώντας δεδομένα από ερωτηματολόγια που συμπληρώθηκαν από τους ασθενείς, πως οι τελευταίοι δεν παρατήρησαν διαφορά στην αίσθηση της εφαρμογής μεταξύ των διαφορετικών βάσεων.

Οι Kalberer et al[22] κατασκεύασαν MILD (Milled dentures) και DLP-3DPD (3D-Printed dentures) άνω γνάθου και αξιολόγησαν

την πιστότητα της εφαρμογής τους τρεις φάσεις μέτρησης. Οι MILD και οι 3DPD παρουσίασαν μέσο όρο πιστότητας της συνολικής επιφάνειας έδρασης 34,9±4.7μm και 95,3±7,5μm αντίστοιχα μετά την κατασκευή τους, 33,3±2,1μm και 76,6±7,2μm μετά την παραμονή τους σε διάλυμα τεχνητού σάλιου για 21 μέρες και 33,7±2,6μm και 83,0±7,9μm ύστερα από περαιτέρω 21 ημέρες εναλλαγής σε υγρό και ξηρό περιβάλλον. Τα αποτελέσματα έδειξαν πως οι MILD παρουσίασαν στατιστικά σημαντικά μεγαλύτερη πιστότητα εφαρμογής συγκριτικά με τις 3DPD και στις τρεις φάσεις μέτρησης, τόσο στη συνολική επιφάνεια έδρασης όσο και σε κάθε περιοχή ενδιαφέροντος ξεχωριστά.

Η πλειοψηφία των νεότερων ερευνών φαίνεται να υποστηρίζει το συμπέρασμα των Kalberer et al[22] όσον αφορά τη βελτιωμένη συγκράτηση των MILD σε σύγκριση με τις 3DPD. Οι Hsu και et al[23] κατασκεύασαν βάσεις άνω και κάτω γνάθου με DLP-3DP και MIL, χρησιμοποιώντας δύο διαφορετικά υλικά για την κάθε τεχνική. Με την τεχνική μέτρησης πάχους σιλικόνης μεταξύ των βάσεων άνω γνάθου, στις MILB παρατηρήθηκε το στατιστικά σημαντικά μικρότερο πάχος σιλικόνης σε όλα τα σημεία μέτρησης (P<0,05), ενώ μεταξύ των βάσεων κάτω γνάθου το μικρότερο πάχος σιλικόνης παρατηρήθηκε στις 3DPB (MiiCraft BV-005) (P<0,05). Με την τεχνική της υπέρθεσης, οι MILB παρουσίασαν πιο ομοιόμορφη πιστότητα εφαρμογής και στατιστικά σημαντικά μεγαλύτερη πιστότητα της επιφάνειας έδρασης συγκριτικά με τις 3DPB.

Οι Masri et al[24] συνέκριναν την εφαρμογή MIL, DLP-3DP και CM βάσεων άνω γνάθου στη συνολικής επιφάνειας έδρασης και σε προκαθορισμένες περιοχές της, με την τεχνική της υπέρθεσης. Ο μέσος όρος εφαρμογής για τις MILB και τις 3DPB αντίστοιχα ήταν, 0,058± 0,005mm και 0,080±0,0075mm για την συνολική επιφάνεια έδρασης, 0,030±0,0072mm και 0,108±0,063mm στην περιοχή της οπισθοϋπερώιας απόφραξης, 0,0419±0,0064mm και 0,0762±0,0107mm στην προστομιακή περιοχή της περιφερικής απόφραξης, 0,0325±0,0025mm και 0,0581±0,0128mm στην κορυφή της φατνιακής ακρολοφίας, 0,02±0,0179mm και 0,0218±0,005mm στα γναθιαία ογκώματα, και 0,0644±0,0091mm και 0,025±0,007mm στην υπερώα. Σύμφωνα με τα αποτελέσματα της έρευνας, οι MILB συγκριτικά με τις 3DPB παρουσίασαν στατιστικά σημαντικά καλύτερη εφαρμογή στη συνολική επιφάνεια έδρασης και στην κορυφή της φατνιακής ακρολοφίας, στατιστικά σημαντικά υποδεέστερη εφαρμογή στην υπερώα και μη στατιστικά σημαντικά καλύτερη εφαρμογή στις υπόλοιπες περιοχές. Επιπλέον, διαπιστώθηκε σημαντικά υψηλότερη ομοιομορφία στις εφαρμογές των δοκιμίων στην ομάδα των MILB συγκριτικά με τις άλλες ομάδες βάσεων.

Σύγκριση μεταξύ βάσεων κατασκευασμένων με MILL, 3DP και συμβατικές τεχνικές πραγματοποιήθηκε και από τους Oguz et al[25] οι οποίοι αξιολόγησαν την εφαρμογή μέσω υπολογισμού με συσκευή micro-CT του χώρου μεταξύ των βάσεων και των αντίστοιχων εκμαγείων, τόσο στη συνολική επιφάνεια έδρασης όσο και σε προκαθορισμένες περιοχές της. Διαπίστωσαν στατιστικά σημαντικά καλύτερη εφαρμογή των MILB στη συνολική επιφάνεια έδρασης και στην υπερώα για την άνω γνάθο και στη συνολική επιφάνεια έδρασης και σε κάθε περιοχή μέτρησης ξεχωριστά για την κάτω γνάθο.

Στη μελέτη των Yoshidome et al[26] οι MILB άνω γνάθου παρουσίασαν στατιστικά σημαντικά μεγαλύτερη ακρίβεια εφαρμογής συγκριτικά με τις 3DPB σε όλες τις περιοχές της επιφάνειας έδρασης. Για την συνολική επιφάνεια έδρασης, οι μέσοι όροι των αποκλίσεων και του ΤΣ των αποκλίσεων των βάσεων από τα αντίστοιχα εκμαγεία ήταν για τις MILB 0,0296mm και 0,0028mm, ενώ για τις 3DPB ήταν 0,1036mm και 0,006621mm. Όσον αφορά τις 3DPB, η αξιολόγηση της εφαρμογής τους έδειξε υπερπίεση στην περιοχή της πρόσθιας νωδής ακρολοφίας και μικρή απόσταση των ορίων τους από το εκμαγείο εργασίας.

Στην έρευνα των Helal et al[27] η τεχνική της υπέρθεσης έδειξε στατιστικά σημαντική διαφορά στην εφαρμογή μεταξύ βάσεων άνω γνάθου κατασκευασμένων με MIL, DLP-3DP και CM, με τις MILB να παρουσιάζουν την καλύτερη (0,60 ± 0,023mm) και τις DLP-3DPB τη υποδεέστερη εφαρμογή (0,96 ± 0,032mm).

Οι Charoenphol et al[9] αξιολόγησαν στην έρευνά τους την εφαρμογή MILB και DLP-3DPB άνω γνάθου. Οι MILB παρουσίασαν στατιστικά σημαντικά καλύτερη εφαρμογή στη συνολική επιφάνεια έδρασης και στις κύριες στηρικτικές περιοχές, όπου οι τιμές ΤΣ ήταν 0,0964± 0,0014mm και 0,0207± 0,0014mm αντίστοιχα, έναντι των DLP-3DPB για τις οποίες οι αντίστοιχες τιμές ήταν 0,1219± 0,0036mm και 0,0498± 0,0032mm. Όσον αφορά την περιοχή της περιφερικής και οπισθοϋπερώιας απόφραξης, οι DLP-3DPB παρουσίασαν μη στατιστικά σημαντικά μικρότερες ανακρίβειες εφαρμογής (p=0,09), υποδηλώνοντας πιθανή υψηλότερη ακρίβεια στις συγκεκριμένες περιοχές.

Τέλος, οι Faty et al[28] οι οποίοι αξιολόγησαν την εφαρμογή και τη συγκράτηση MILB, 3DPB και συμβατικών βάσεων, παρατήρησαν βελτιωμένη εφαρμογή στις MILB έναντι των 3DPB.

Μελέτες σύγκρισης της συγκράτησης μεταξύ Milled και 3D-Printed ΟΟ

Μόνο 3 μελέτες πραγματεύονται τις διαφορές στη συγκράτηση μεταξύ Milled και 3D-Printed ΟΟ. Στην περίληψη της έρευνας των Faty et al[28] αναφέρεται πως οι MILB υπερτερούσαν συγκριτικά με τις 3DPB. Σε διαφορετικό συμπέρασμα κατέληξαν όμως οι Maniewicz et al[21] και οι AboHeikal et al[29], οι οποίοι δεν παρατήρησαν στατιστικά σημαντική διαφορά.

Οι Maniewicz et al[21] χρησιμοποίησαν ειδικό δυναμόμετρο το οποίο συνδεόταν σε ειδικές υποδοχές στην εξωτερική επιφάνεια των βάσεων, επιτρέποντας την αξιολόγηση τόσο της συνολικής συγκράτησης, όσο και της συγκράτησης στην περιοχή του αριστερού και του δεξιού γναθιαίου ογκώματος και της οπισθοϋπερώιας απόφραξης ξεχωριστά. Η μέση μέγιστη συγκράτηση σε κάθε περιοχή ξεχωριστά και η συνολική μέση μέγιστη συγκράτηση ήταν παρόμοιες μεταξύ των δύο ομάδων βάσεων, τόσο πριν όσο και

μετά την παραμονή των βάσεων σε τεχνητό σάλιο. Ο μέσος όρος και η τυπική απόκλιση της συνολικής μέγιστης συγκράτησης των MILB ήταν 13,35 ±14,67 N και των 3DPB ήταν 14,11 ±12,65 N.

Οι AboHeikal et al[29] κατασκεύασαν ΟΟ άνω και κάτω γνάθου με MIL και DLP-3DP και CM και αξιολόγησαν τη συγκράτησή τους μετά από δύο εβδομάδες, τρεις μήνες και έξι μήνες χρήσης, με τη βοήθεια ειδικής συσκευής μέτρησης με την οποία ασκούταν ελκτική δύναμη κάθετη προς το μασητικό επίπεδο. Δεν διαπιστώθηκε στατιστικά σημαντική διαφορά στη συγκράτηση μεταξύ των διαφορετικών ομάδων βάσεων σε καμία από τις φάσεις μέτρησης. Εντούτοις, οι DLP-3DPD παρουσίασαν τις υψηλότερες τιμές μέσης συγκράτησης, ενώ οι MILD τις μικρότερες. Συγκεκριμένα, οι τιμές της μέσης συγκράτησης των 3DPD και των MILD αντίστοιχα, ήταν 17,2±3,49 N και 13,2±1,10N στις δύο εβδομάδες, 19,6±0,55 N και 17,8±1,3 N στους τρείς μήνες και 22,6±1,5 N και 20,2±1,3 N στους έξι μήνες.

Και στις τρείς ομάδες βάσεων διαπιστώθηκε στατιστικά σημαντική αύξηση της συγκράτησης από τις 2 βδομάδες στους 6 μήνες χρήσης.

ΣΥΜΠΕΡΑΣΜΑΤΑ

Όσον αφορά τη σύγκριση της εφαρμογής μεταξύ Milled και 3D-Printed ΟΟ, η ετερογένεια των δεδομένων από τις μελέτες, καθώς και η χρήση από την κάθε μελέτη διαφορετικών CAD-CAM συστημάτων, πρωτοκόλλων, υλικών κατασκευής, μηχανημάτων κοπής και εκτύπωσης, και τεχνικών και λογισμικών αξιολόγησης, καθιστά δύσκολη την απευθείας σύγκριση μεμονωμένων μελετών. Η πλειοψηφία των μελετών, και ειδικότερα οι νεότερες μελέτες, υποστηρίζουν την υπεροχή των Milled ΟΟ ή βάσεων ως προς την εφαρμογή. Πιο συγκεκριμένα σε οκτώ μελέτες[9,22-28] διαπιστώθηκε στατιστικά σημαντική υπεροχή των Milled ΟΟ, ενώ μόνο σε μια[18] διαπιστώθηκε στατιστικά σημαντική υπεροχή των 3D-Printed ΟΟ. Στις υπόλοιπες πέντε μελέτες δεν παρατηρήθηκε στατιστικά σημαντική διαφορά. Όσον αφορά τη σύγκριση της συγκράτησης Milled και 3D-Printed ΟΟ, παρατηρείται ιδιαίτερα περιορισμένη σχετική βιβλιογραφία.

Συμπερασματικά, απαιτείται πραγματοποίηση περισσότερων μελετών για τη διερεύνηση της διαφοράς στη συγκράτηση, αλλά και την περαιτέρω εξέταση της διαφοράς στην εφαρμογή μεταξύ Milled και 3D-Printed ΟΟ. Σημαντική είναι επίσης η διεξαγωγή κλινικών μελετών οι οποίες να αξιολογούν σε κλινικό επίπεδο τις διαφορές στην εφαρμογή μεταξύ Milled και 3D-Printed ΟΟ, αλλά και μελέτες που να διερευνούν και να αξιολογούν τους παράγοντες που επηρεάζουν και καθορίζουν την επίδοση της κάθε τεχνικής. Ανάλογης σημασίας, είναι και η διεξαγωγή ικανού αριθμού κλινικών μελετών που θα περιλαμβάνουν μακροχρόνια παρακολούθηση των ασθενών, για την διαπίστωση, της σε βάθος χρόνου, αποτελεσματικότητας του κάθε είδους ψηφιακών ΟΟ.

ΣΥΓΚΡΟΥΣΗ ΣΥΜΦΕΡΟΝΤΩΝ

Οι συγγραφείς δεν αναφέρουν σύγκρουση συμφερόντων σχετική με την παρούσα μελέτη.

ΒΙΒΛΙΟΓΡΑΦΙΑ

1. GOODACRE BJ, GOODACRE CJ, BABA NZ. Using Intraoral Scanning to Capture Complete Denture Impressions, Tooth Positions, and Centric Relation Records. Int J Prosthodont 2018, 31: 377–81.
2. CHAPPUIS CHOCANO AP, VENANTE HS, BRINGEL da COSTA RM, PORDEUS MD, SANTIAGO JUNIOR JF, PORTO VC. Evaluation of the clinical performance of dentures manufactured by computer-aided technology and conventional techniques: A systematic review. J Prosthet Dent 2023, 129: 547-53.
3. WANG C, SHI YF, XIE PJ, WU JH. Accuracy of digital complete dentures: A systematic review of in vitro studies. J Prosthet Dent 2021, 125: 249-56.
4. THU KM, MOLINER-MOURELLE P, YEUNG AWK, ABOU-AYASH S, LAM WYH. Which clinical and laboratory procedures should be used to fabricate digital complete dentures? A systematic review. J Prosthet Dent 2023, S0022-3913(23)00495-X.
5. SMITH PB, PERRY J, ELZA W. Economic and Clinical Impact of Digitally Produced Dentures. J Prosthodont 2021, 30: 108-12.
6. SRINIVASAN M, KAMNOEDBOON P, McKENNA G ET AL. CAD-CAM removable complete dentures: A systematic review and meta-analysis of trueness of fit, biocompatibility, mechanical properties, surface characteristics, color stability, time-cost analysis, clinical and patient-reported outcomes. J Dent, 2021, 113: 103777.
7. OHARA K, ISSHIKI Y, HOSHI N ET AL. Patient satisfaction with conventional dentures vs. digital dentures fabricated using 3D-printing: A randomized crossover trial. J Prosthodont Res 2022, 66: 623-9.
8. INFANTE L, YILMAZ B, McGLUMPHY E, FINGER I. Fabricating complete dentures with CAD/CAM technology. J Prosthet Dent 2014, 111: 351-5.
9. CHAROENPHOL K, PEAMPRING C. Fit Accuracy of Complete Denture Base Fabricated by CAD/CAM Milling and 3D-Printing Methods. Eur J Dent 2023, 17: 889-94.
10. LO RUSSO L, GUIDA L, ZHURAKIVSKA K, TROIANO G, CHOCHLIDAKIS K, ERCOLI C. Intaglio surface trueness of milled and 3D-printed digital maxillary and mandibular dentures: A clinical study. J Prosthet Dent 2023, 129: 131-9.
11. ALHALLAK K, HAGI-PAVLI E, NANKALI A. A review on clinical use of CAD/CAM and 3D printed dentures. Br Dent J 2023, doi: 10.1038/s41415-022-5401-5.
12. CHOI SH, CHEUNG HH. A multi-material virtual prototyping system. Comp. Aided Design 2005, 37: 123-36.
13. EMERA RMK, SHADY M. Comparison of retention and denture base adaptation between conventional and 3D-printed complete dentures. J Dent Res Dent Clin Dent Prospects 2022, 16: 179–85.
14. DA COSTA LPG, ZAMALLOA SID, ALVES FAM ET AL. 3D printers in dentistry: a review of additive manufacturing techniques and materials. Clinical and Laboratorial Research in Dentistry 2021, 1-10.

15. TOSUN ON, BILMENOGLU C, ÖZDEMIR AK. Comparison of denture base adaptation between additive and conventional fabrication techniques. J Prosthodont 2023, 32: e64-e70.

16. WANG C, SHI YF, XIE PJ, WU JH. Accuracy of digital complete dentures: A systematic review of in vitro studies. J Prosthet Dent 2021, 125: 249-56.

17. YOON HI, HWANG HJ, OHKUBO C, HAN JS, PARK EJ. Evaluation of the trueness and tissue surface adaptation of CAD-CAM mandibular denture bases manufactured using digital light processing. J Prosthet Dent 2018, 120: 919–26.

18. HWANG HJ, LEE SJ, PARK EJ, YOON HI. Assessment of the trueness and tissue surface adaptation of CAD-CAM maxillary denture bases manufactured using digital light processing. J Prosthet Dent 2019, 121: 110–7.

19. YOON SN, OH KC, LEE SJ, HAN JS, YOON HI. Tissue surface adaptation of CAD-CAM maxillary and mandibular complete denture bases manufactured by digital light processing: A clinical study. J Prosthet Dent 2020, 124: 682–9.

20. LEE S, HONG SJ, PAEK J. Comparing accuracy of denture bases fabricated by injection molding, CAD/CAM milling, and rapid prototyping method. J Adv Prosthodont 2019, 11: 55-64.

21. MANIEWICS S, IMAMURA Y, El OSTA N, SRINIVASAN M, MÜLLER F, CHEBOB N. Fit and retention of complete denture bases: Part I – Conventional versus CAD-CAM methods: A clinical controlled crossover study. J Prosthet Dent. 2024;131(4):611-7.

22. KALBERER N, MEHL A, SCHIMMEL M, MÜLLER F, SRINIVASAN M. CAD-CAM milled versus rapidly prototyped (3D-printed) complete dentures: an in vitro evaluation of trueness. J. Prosthet. Dent 2019, 121: 637–43.

23. HSU CY, YANG TC, WANG TM, LIN L-D. Effects of fabrication techniques on denture base adaptation: an in vitro study. J Prosthet Dent 2020, 124: 740–7.

24. MASRI G, MORTADA R, OUNSI H, ALHARBI N, BOULOS P, SALAMEH Z. Adaptation of Complete Denture Base Fabricated by Conventional, Milling, and 3-D Printing Techniques: An In Vitro Study. J Contemp Dent Pract 2020, 21: 367–71.

25. OGUZ EI, KILICARSLAN MA, ÖZCAN M, OCAK M, BILECENOGLU B, ORHAN K. Evaluation of Denture Base Adaptation Fabricated Using Conventional, Subtractive, and Additive Technologies: A Volumetric Micro-Computed Tomography Analysis. J Prosthodont 2021, 30: 257-63.

26. YOSHIDOME K, TORII M, KAWAMURA N, SHIMPO H, OHKUBO C. Trueness and fitting accuracy of maxillary 3D printed complete dentures. J Prosthodont Res 2021, 65: 559-64.

27. HELAL MA, ABDELRAHIM RA, ZEIDAN AAE. Comparison of Dimensional Changes Between CAD-CAM Milled Complete Denture Bases and 3D Printed Complete Denture Bases: An In Vitro Study. J Prosthodont 2023, 32: 11-9.

28. FATY MA, SABET ME, THABET YG. A comparison of denture base retention and adaptation between CAD-CAM and conventional fabrication techniques. Int J Prosthodont 2022, 10.11607.

29. ABOHEIKAL MM, NABI NA, ELKERDAWY MW. A study comparing patient satisfaction and retention of CAD/CAM milled complete dentures and 3D printed CAD/CAM complete dentures versus conventional complete dentures: A randomized clinical trial. Braz Dent Sci 2022, 25: 1–11.

Πίνακας: Κύρια στοιχεία των μελετών που περιλήφθηκαν στην ανασκόπηση.

Μελέτες	Μέθοδοι αξιολόγησης	Ασθενείς-Δοκίμια	Είδη και αριθμός ΟΟ ή βάσων	Αποτελέσματα
Yoon et al[19] (2020)	ΕΦΑΡΜΟΓΗ Τεχνική μέτρησης πάχους σιλικόνης Τοποθετήθηκε υλικό ελέγχου εφαρμογής στην εσωτερική επιφάνεια των βάσεων, οι οποίες έπειτα εδράστηκαν ενδοστοματικά. Ζητήθηκε από τους ασθενείς να ασκήσουν κατάλληλη δύναμη δήξης μέχρι τον πλήρη πολυμερισμό του υλικού, το πάχος του οποίου μετρήθηκε στη συνέχεια σε προκαθορισμένα σημεία	9 ασθενείς με συνολικά 7 νωδές ΑΓ(άνω γνάθους) και 5 νωδές ΚΓ(κάτω γνάθους)	**Βάσεις ΑΓ και ΚΓ** MIL: 7 ΑΓ, 5 ΚΓ DLP-3DP: 7 ΑΓ, 5 ΚΓ CM: 7 ΑΓ, 5 ΚΓ	ΕΦΑΡΜΟΓΗ (ΜΟ±ΤΑ) ΑΓ Κορυφή της νωδής ακρολοφίας • MIL 548,62±268,86μm • DLP-3DP 306,20±195,11μm Περιοχή οπισθοϋπερώιας απόφραξης • MIL 701,52±281,53μm • 3DP 613,83±472,50μm Μέση Υπερώια ραφή • MIL 438,07±176,48μm • 3DP 289,22±191,52μm Σκληρή υπερώα • MIL 521,13±66,01μm • 3DP 432,14±115,54μm, ΚΓ Κορυφή φατνιακής ακρολοφίας • MIL 285,50±175,62μm • 3DP 308,80±176,25μm Παρειακό επικλινές επίπεδο • MIL 346,04±284,75μm • 3DP 320,08±233,23μm Γλωσσικό επικλινές επίπεδο • MIL 158,26±85,74μm • 3DP 173,79±73,75μm

Συνέχεια στην επόμενη σελίδα

Μελέτες	Μέθοδοι αξιολόγησης	Ασθενείς-Δοκίμια	Είδη και αριθμός ΟΟ ή βάσων	Αποτελέσματα
Yoon et al[17] (2018)	ΕΦΑΡΜΟΓΗ Τεχνική της υπέρθεσης Υπέρθεση του STL αρχείου του ψηφιακά σαρωμένου εκμαγείου με την ιστική επιφάνεια της κάθε βάσης και υπολογισμός της εφαρμογής με τη χρήση προγραμμάτων μέγιστης εφαρμογής και αντιστοίχισης σημείου με σημείο	10 όμοια γύψινα εκμαγεία εργασίας ΚΓ από την αντιγραφή ενός αρχικού επιλεγμένου εκμαγείου	**Βάσεις ΚΓ** MIL: 10 Μηχάνημα κοπής (ARUM 5X-200; Doowon) DLP-3DP: 10 εκτυπωτής (Bio3D W11; NextDent BV) υλικό (NextDent Base; NextDent BV) CM: 10	ΕΦΑΡΜΟΓΗ (ΜΟ±ΤΑ) Συνολική επιφάνεια έδρασης • MIL 0,104±0,015mm • DLP-3DP 0,101±0,011mm
AboHeikal et al[29] (2022)	ΣΥΓΚΡΑΤΗΣΗ Υπολογίστηκε με τη χρήση ειδικής συσκευής (Extech, U.S.A.) μέτρησης με την οποία ασκούταν ελκτική δύναμη κάθετη προς το μασητικό επίπεδο μέσω αγκίστρου που τοποθετήθηκε στο γεωμετρικό κέντρο της κάθε ΟΟ ΑΓ, μέχρι την απόσπαση της τελευταίας από το στόμα του κάθε ασθενούς	48 ασθενείς με νωδές άνω και κάτω γνάθους χωρίστηκαν σε 3 ομάδες	**ΟΟ ΑΓ και ΚΓ** DLP-3DP (1η ομάδα παρέμβασης): ΑΓ 16 - ΚΓ 16 εκτυπωτής (Mogassam digital dentistry, Egypt) ρητίνη (NextDent, Netherlands) MIL (2η ομάδα παρέμβασης): ΑΓ 16 - ΚΓ 16 υλικό (Dental CAD-CAM blank, WIESSEN, Germany) CM (ομάδα ελέγχου): ΑΓ 16 - ΚΓ 16	ΣΥΓΚΡΑΤΗΣΗ (ΜΟ±ΤΑ) Μετά από 2 εβδομάδες χρήσης MIL 13,2±1,10N 3DP 17,2±3,49 Μετά από 3 μήνες MIL 17,8±1,3 N 3DP 19,6±0,55 N Μετά από 6 μήνες χρήσης MIL 20,2±1,3 N 3DP 22,6±1,5 N
Maniewicz et al[21] (2022)	ΣΥΓΚΡΑΤΗΣΗ Υπολογίστηκε με τη χρήση ψηφιακού δυναμόμετρου (Imada Digital Force Gauge; Imada Co) με το οποίο ασκούταν ελκτική δύναμη, με φορά 45 μοιρών ως προς το κατακόρυφο επίπεδο, μέσω ειδικής πλατφόρμας που κατασκευάστηκε ως τμήμα της κάθε βάσης. Η πλατφόρμα κάθε βάσης περιλάμβανε 3 υποδοχές, έτσι ώστε να επιτραπεί η άσκηση έλξης από διαφορετικές κατευθύνσεις ως προς το οριζόντιο επίπεδο ΕΦΑΡΜΟΓΗ Τεχνική της υπέρθεσης Ψηφιακή σάρωση της εσωτερικής επιφάνειας και των περιφερικών ορίων της κάθε βάσης και υπέρθεση του STL αρχείου με το STL αρχείο του αντίστοιχου εκμαγείου, με τη χρήση προγράμματος σύγκρισης (Geomagic Control X 2020; 3D systems)	20 ασθενείς με νωδές ΑΓ	**Βάσεις ΑΓ** MIL: 20 υλικό (AvaDent Denture Base Puck; Global Dental Science Europe BV) IM: 20 DLP-3DP: 20 υλικό (NextDent; Vertex-Dental BV)	ΕΦΑΡΜΟΓΗ (ΜΟ±ΤΑ) Συνολική επιφάνεια έδρασης Πριν την παραμονή σε τεχνητό σάλιο • MIL 0,21±0,02mm • DLP-3DP 0,20±0,03mm Μετά • MIL 0,23±0,09mm • DLP-3DP 0,23±0,10mm ΣΥΓΚΡΑΤΗΣΗ (μη στατιστικά σημαντική διαφορά) Περιοχή αριστερού γναθιαίου ογκώματος Πριν • MIL 13,55±15,53N • DLP-3DP 14,98±14,72N Μετά • MIL 14,26±15,51N • DLP-3DP 13,26±14,88N Περιοχή δεξιού γναθιαίου ογκώματος Πριν • MIL 11,99±12,10N • DLP-3DP 11,28±9,57N Μετά • MIL 11,96±12,36N • DLP-3DP 12,63±12,03N Περιοχή οπισθοϋπερώιας απόφραξης Πριν • MIL 14,52±17,07N • DLP-3DP 16,08±15,28N Μετά • MIL 14,57±13,71N • DLP-3DP 16,26±15,22N

Συνέχεια στην επόμενη σελίδα

Μελέτες	Μέθοδοι αξιολόγησης	Ασθενείς-Δοκίμια	Είδη και αριθμός ΟΟ ή βάσων	Αποτελέσματα
Lee et al[20] (2019)	ΕΦΑΡΜΟΓΗ Αξιολογήθηκε με τη μέτρηση της απόλυτης τιμής της απόστασης μεταξύ της βάσης και του εκμαγείου στα σημεία στα οποία η γραμμή που ενώνει τους άνω 2ους προγομφίους και η γραμμή που ενώνει τους 2ους άνω γομφίους διασχίζουν τη μέση υπερώια ραφή	10 εκμαγεία ΑΓ από την αντιγραφή ενός αρχικού εκμαγείου εργασίας με μεσαίο βάθος υπερώας (12mm)	**Βάσεις ΑΓ** CAD IM: 10 MIL: 10 λογισμικό CAM (HyperDent, FOLLOWME! Technology, Munich, Germany) μηχάνημα κοπής (ARUM 5X-200, Doowon, Daejeon, Korea) DLP-3DP: 10 εκτυπωτής (Bio3D. W1, Bio3D Inc., Seoul, Korea) ρητίνη (NextDent Base, NextDent, Soesterberg, Netherlands)	ΕΦΑΡΜΟΓΗ(ΜΟ±ΤΑ) Απόσταση μεταξύ εκμαγείου και βασικών πλακών στην περιοχή της μέσης υπερώιας ραφής μεταξύ των θέσεων των: 2ων προγομφίων • MIL 0.068 ± 0.037mm • DLP-3DP 0.056 ± 0.024mm 2ων γομφίων • MIL 0.094±0.040mm • DLP-3DP 0.076±0.045mm
Hsu et al[23] (2020)	ΕΦΑΡΜΟΓΗ 1) Τεχνική μέτρησης πάχους σιλικόνης Τοποθετήθηκε λεπτόρρευστη σιλικόνη στην εσωτερική επιφάνεια της βάσης, η οποία μετέπειτα εδράστηκε στο αντίστοιχο εκμαγείο αναφοράς υπό 49-N αξονική φόρτιση. Μετά τον πολυμερισμό της, η σιλικόνη μετρήθηκε σε πάχος με ψηφιακό μετρητή πάχους 2) Τεχνική της υπέρθεσης Τα εκμαγεία και οι βάσεις αποτυπώθηκαν ψηφιακά (εργαστηριακό σαρωτή) και ταίριαξαν με τη χρήση λογισμικού αντιστοίχισης επιφανειών (Geomagic Control X 20) με ταύτιση βέλτιστης εφαρμογής	10 ζευγάρια μεταλλικών εκμαγείων για την κάθε ομάδα βάσεων	**Βάσεις ΑΓ και ΚΓ** CM: 10 ζευγάρια IM: 10 ζευγάρια MIL: υλικό "Yamahachi PMMA" 10 ζευγάρια "Polywax PMMA" 10 ζευγάρια DLP 3DP: εκτυπωτής: (MiiCraft 125; Young Optics Inc) ρητίνη "MiiCraft BV-005 PR" 10 ζευγάρια "NextDent Base PR" 10 ζευγάρια	ΕΦΑΡΜΟΓΗ
Hwang et al[18] (2018)	ΕΦΑΡΜΟΓΗ Τεχνική της υπέρθεσης Τα εκμαγεία και οι βάσεις αποτυπώθηκαν ψηφιακά και ταίριαξαν χρησιμοποιώντας λογισμικό 3D σύγκρισης (Geomagic Verify, 3D Systems) με ταύτιση σημείου με σημείο και βέλτιστης εφαρμογής	10 εκμαγεία από την αντιγραφή ενός αρχικού εκμαγείου αναφοράς ΑΓ (Class I, Type A και χωρίς έντονες υποσκαφές ακρολοφία)	**Βάσεις ΑΓ** CM: 10 MIL: 10 DLP-3DP: 10 (Bio 3D W11 NextDent)	ΕΦΑΡΜΟΓΗ (ΜΟ±ΤΑ τετραγωνικού σφάλματος) Συνολική επιφάνεια έδρασης • MIL 0.177±0.003mm • DLP-3DP 0.074±0.005mm
Charoenphol et al[9] (2022)	ΕΦΑΡΜΟΓΗ Τεχνική της υπέρθεσης Υπέρθεση του STL αρχείου της εσωτερικής επιφάνειας της κάθε ΟΟ με το STL αρχείο του αντίστοιχου εκμαγείου χρησιμοποιώντας 3D λογισμικό (Geomagic Control X, 3D Systems, Rockhill, South Carolina, United States) πρώτα με αρχική ταύτιση και έπειτα με ταύτιση βέλτιστης εφαρμογής	1 εκμαγείο ΑΓ με ακρολοφία τύπου Α	**Βάσεις ΑΓ** MIL: 10 υλικό (Dental PMMA Monolayer, Hunan Vsmile Biotechnology Co., Ltd, Changsha, China) DLP-3DP: 10 εκτυπωτής: (Asiga Max, Asiga, Alexandra, New South Wales, Australia) ρητίνη: (Optiprint Gingiva, Dentona, Dortmund, Germany	ΕΦΑΡΜΟΓΗ (ΜΟ±ΤΑ τετραγωνικού σφάλματος) Συνολική επιφάνεια έδρασης • MIL 0.0964± 0.0014mm • 3DP 0.1219± 0.0036mm Κύριες στηρικτικές περιοχές • MIL 0.0207± 0.0014mm • 3DP 0.0498± 0.0032mm

Συνέχεια στην επόμενη σελίδα

Μελέτες	Μέθοδοι αξιολόγησης	Ασθενείς-Δοκίμια	Είδη και αριθμός ΟΟ ή βάσων	Αποτελέσματα
Masri et al[24] (2020)	ΕΦΑΡΜΟΓΗ Τεχνική της υπέρθεσης Υπέρθεση του STL αρχείου της κάθε βάσης με το αντίστοιχο εκμαγείο με τη χρήση λογισμικού ταιριάσματος επιφανειών (Geomagic Control X) και μέτρηση της απόστασης σε 80 σημεία	60 γύψινα εκμαγεία από την αντιγραφή ενός αρχικού εκμαγείου ΑΓ	**ΟΟ ΑΓ** DLP-3DP 20 εκτυπωτής (UV LED light 3D-printer Micro Plus XL, envisionTEC) ρητίνη (E-Denture 3D+; EnvisionTEC) MIL 20 CM 20	ΕΦΑΡΜΟΓΗ (ΜΟ±ΤΑ) Συνολική επιφάνεια έδρασης • MIL0.058± 0.005mm • 3DP 0.080±0.0075mm Περιοχή οπισθοϋπερώιας απόφραξης • MIL 0.0419±0.0064mm • 3DP 0.0762±0.0107mm Προστομιακή περιοχή περιφερικής απόφραξης • MIL 0.0419±0.0064mm • 3DP.0762±0.0107mm Κορυφή της νωδής ακρολοφίας • MIL 0.0325±0.0025mm • 3DP 0.0581±0.0128mm Γναθιαία ογκώματα • MIL 0.02±0.0179mm • 3DP 0.0218±0.005mm Υπερώα • MIL0.0644±0.0091mm • 3DP 0.025±0.007mm
Helal MA et al[31] (2021)	ΕΦΑΡΜΟΓΗ Τεχνική της υπέρθεσης Υπέρθεση του STL αρχείου της κάθε ΟΟ με το STL αρχείο του αντίστοιχου εκμαγείου χρησιμοποιώντας λογισμικό αντιστοίχισης επιφανειών (Geomagic Control X, 3D Systems, Canada) με ταύτιση βέλτιστης εφαρμογής	30 γύψινα εκμαγεία από την αντιγραφή ενός αρχικού μεταλλικού εκμαγείου αναφοράς	**Βάσεις ΑΓ** DLP-3DP 10 εκτυπωτής (WANHAO desktop 3D printer, China) ρητίνη (Harz Labs, Russian Federation, Moscow). MIL 10 υλικό (AvaDent Digital Dental solutions HQ, USA) CM 10	ΕΦΑΡΜΟΓΗ (ΜΟ±ΤΑ) Συνολική επιφάνεια έδρασης • MIL 0.60 ± 0.023mm • DLP-3DP 0.96 ± 0.032mm
Faty et al[25] (2022)	ΕΦΑΡΜΟΓΗ ΣΥΓΚΡΑΤΗΣΗ		3DP MIL CM	
Kalberer et al[28] (2019)	ΕΦΑΡΜΟΓΗ Τεχνική της υπέρθεσης Υπέρθεση του STL αρχείου της κάθε ΟΟ με το STL αρχείο του αντίστοιχου εκμαγείου αναφοράς με τη χρήση λογισμικού 3D σύγκρισης (Oracheck version 2.10, Cyfex)	20 γύψινα εκμαγεία από την αντιγραφή ενός αρχικού μεταλλικού εκμαγείου	**ΟΟ ΑΓ** MIL(avadent): 10 DLP-3DP: 10 εκτυπωτής (RapidShape D30; Rapid Shape GmbH, Generative Production Systems) ρητίνη (NextDent Denture 3+; NextDent B.V.).	ΕΦΑΡΜΟΓΗ(ΜΟ±ΤΑ) Συνολική επιφάνεια έδρασης Μετά την κατασκευή • MIL 34.9±4.7μm • 3DP 95.3±7.5μm Μετά από : Παραμονή σε τεχνητό σάλιο για 21 μέρες • MIL 33.3±2.1μm • 3DP 76.6±7.2 μm Περαιτέρω 21 ημέρες εναλλαγής σε υγρό και ξηρό περιβάλλον • MIL 33.7±2.6μm • 3DP 83.0±7.9μm

Συνέχεια στην επόμενη σελίδα

Μελέτες	Μέθοδοι αξιολόγησης	Ασθενείς-Δοκίμια	Είδη και αριθμός ΟΟ ή βάσων	Αποτελέσματα
Yoshidome et al[26] (2021)	ΕΦΑΡΜΟΓΗ Τεχνική της υπέρθεσης Υπέρθεση του STL αρχείου της κάθε βάσης με το STL αρχείο του εκμαγείου εργασίας με ταύτιση βέλτιστης εφαρμογής και υπολογίστηκε η εφαρμογή τόσο συνολικά, όσο και σε 3 διαφορετικές περιοχές με τη χρήση λογισμικού αντιστοίχισης επιφανειών (Geomagic Design X, 3D Systems, Rock Hill, South Carolina, USA)	1 εκμαγείο εργασίας ΑΓ με ακρολοφία τύπου Α και χωρίς εσοχές	**Βάσεις ΑΓ** MIL:- μηχάνημα κοπής (DWX-52D; Roland DGA Corp, Shizuoka, Japan) υλικό (DENTCA denture base block, DENTCA, Inc., Los Angeles, USA) CM:- 3DP: - Ρητίνη (DENTCA Denture Base II, DENTCA, Inc., Torrance, CA, USA) Σύγκριση μεταξύ εκτυπωτών εκτυπωτής DLP (cara Print 4.0, Kulzer, Hanau, Germany) 5 SLA (ZENITH U, Dentis, Dacgu, Korea) 5 SLA (Form 2, Formlabs, Somerville, MA, USA) 5 Σύγκριση μεταξύ γωνιών εκτύπωσης SLA (ZENITH U, Dentis, Dacgu, Korea) 40	ΕΦΑΡΜΟΓΗ (ΜΟ) Συνολική επιφάνεια έδρασης Αποκλίσεις • MIL 0.0296mm • 3DP 0.1036mm Τετραγωνικό σφάλμα αποκλίσεων • MIL 0.0028mm • 3DP 0.006621mm
Oguz et al[25] (2021)	ΕΦΑΡΜΟΓΗ Τρισδιάστατος υπολογισμός του ογκομετρικού χάσματος μεταξύ της εσωτερικής επιφάνειας της κάθε βάσης και του αντίστοιχου εκμαγείου χρησιμοποιώντας υψηλής ακρίβειας micro- CT (Skyscan 1275; Bruker, Kontich, Belgium). Ο υπολογισμός πραγματοποιήθηκε για τη συνολική επιφάνεια έδρασης, αλλά και για συγκεκριμένες περιοχές ξεχωριστά (6 για την ΑΓ και 3 για την ΚΓ)	22 εκτυπωμένα εκμαγεία (11 ΑΓ και 11 ΚΓ) με βάση 2 εκμαγεία αναφοράς (1 ΑΓ και 1 ΚΓ) με ακρολοφία τύπου Α	**Βάσεις ΑΓ και ΚΓ** MIL: 11 ΑΓ 11 ΚΓ μηχάνημα κοπής(inLab MC X5; Sirona Dental Systems GmbH) υλικό (Tempo-CAD; on dent) 3DP: 11 ΑΓ 11 ΚΓ ρητίνη (E-Denture; EnvisionTEC) εκτυπωτής (The Vida; EnvisionTEC) CM: 11 ΑΓ 11 ΚΓ IM: 11 ΑΓ 11 ΚΓ	ΕΦΑΡΜΟΓΗ(ΜΟ όγκου) ΑΓ • MIL18.41 ± 0.95 cm3 • 3DP 23.59 ± 0.87 cm3 ΚΓ • MIL 16.59 ± 0.96 cm3

ΕΝΔΙΑΦΕΡΟΥΣΑ ΠΕΡΙΠΤΩΣΗ

Αιφνίδια διόγκωση των ούλων και ουλορραγία ως διαγνωστικά σημεία οξείας μυελογενούς λευχαιμίας

Α. ΤΟΣΙΟΥ[1], Γ. ΑΔΑΜΙΔΗΣ[2], Α. ΠΑΡΑΣΧΗΣ[3], Ε.-Μ. ΚΑΛΟΓΗΡΟΥ[4], Κ. Ι. ΤΟΣΙΟΣ[1,5]

ΠΕΡΙΛΗΨΗ

ΕΙΣΑΓΩΓΗ: Η οξεία μυελογενής λευχαιμία (ΟΜΛ) είναι μια επιθετική κακοήθης νόσος που οφείλεται σε κλωνική επέκταση και πολλαπλασιασμό άωρων προγονονικών κυττάρων (βλαστών) της μυελικής σειράς στο μυελό των οστών. Οι στοματικές εκδηλώσεις μπορεί να αποτελούν το πρώτο σημείο της νόσου, η οποία μπορεί να παρουσιάσει απειλητικές για τη ζωή του/της επιπλοκές. Περιγράφεται περίπτωση ασθενούς στον οποίο η διάγνωση της ΟΜΛ ξεκίνησε από τη διερεύνηση αιφνίδιας διόγκωσης των ούλων και ουλορραγίας.

ΠΑΡΟΥΣΙΑΣΗ ΠΕΡΙΠΤΩΣΗΣ: Γυναίκα 75 ετών εξετάστηκε για αιφνίδια διόγκωση και αιμορραγία των ούλων που δεν μπορούσαν να αποδοθούν σε τοπικούς αιτιολογικούς παράγοντες. Η συνεκτίμηση της κλινικής εικόνας των ούλων, με τη διόγκωση των τραχηλικών λεμφαδένων, το ιστορικό πρόσφατης απώλειας βάρους και επίμονης βραδινής δεκατικής κίνησης, καθώς και γενικής εξέτασης αίματος οδήγησαν στη διάγνωση της ΟΜΛ.

ΣΥΖΗΤΗΣΗ-ΣΥΜΠΕΡΑΣΜΑΤΑ: Αιφνίδια διόγκωση των ούλων και ουλορραγία σε ενήλικα ασθενή, ιδιαίτερα εάν συνυπάρχει διόγκωση των τραχηλικών λεμφαδένων, ιστορικό πρόσφατης απώλειας βάρους και επίμονος χαμηλού βαθμού βραδινός πυρετός, θα πρέπει να εγείρουν την υποψία ΟΜΛ. Η γενική εξέταση αίματος αποτελεί το κύριο εργαλείο για τη διάγνωση της νόσου. Αν και η πρόγνωση είναι δυσμενής, η έγκαιρη διάγνωση και θεραπεία μπορούν να παρατείνουν τη ζωή των ασθενών και να μειώσουν τη συχνότητα και την βαρύτητα των επιπλοκών.

Όροι ευρετηριάσεως: Περιοδοντικά νοσήματα, διόγκωση ούλων, αιμορραγία ούλων, οξεία μυελογενής λευχαιμία

[1] Οδοντίατρος, ιδιωτικό στοματολογικό ιατρείο, Αθήνα.
[2] Ιατρός, ιδιωτικό στοματολογικό ιατρείο, Αθήνα.
[3] Οδοντίατρος, Περιοδοντολόγος, ιδιωτικό περιοδοντολογικό ιατρείο, Αθήνα.
[4] Οδοντίατρος, MSc Στοματολογία, Διδάκτωρ Οδοντιατρικής Σχολής ΕΚΠΑ, Καθηγήτρια, Σχολή Επιστημών Υγείας, Μητροπολιτικό Κολλέγιο, Αθήνα.
[5] Αναπληρωτής Καθηγητής, Κλινική Στοματολογίας και Νοσοκομειακής Οδοντιατρικής, Οδοντιατρική Σχολή ΕΚΠΑ, Αθήνα.

Υπεύθυνος Επικοινωνίας
Αθηνά Τόσιου,
Φλέμινγκ 4, 16673 Αθήνα,
Email: tosiouathina@gmail.com

CASE REPORT

Sudden gingival enlargement and bleeding as diagnostic signs of acute myeloid leukemia

A. TOSIOU[1], G. ADAMIDIS[2], A. PARASCHIS[3], E.-M. KALOGIROU[4], K.I.TOSIOS[1,5]

ABSTRACT

INTRODUCTION: Acute myeloid leukemia (AML) is an aggressive malignant disease caused by the clonal expansion and proliferation of immature progenitor cells (blasts) of the myeloid lineage within the bone marrow. Oral manifestations may be the first sign of the disease, which may have potential life-threatening complications. The case of a patient is presented in whom the diagnosis of AML began with sudden gingival enlargement and bleeding.

CASE REPORT: A 75-year-old woman presented with a chief complain of sudden gingival swelling and bleeding, which could not be attributed to local causative factors. The clinical signs of gingival enlargement, combined with cervical lymphadenopathy and a history of recent weight loss and persistent low-grade nocturnal fever, led to the diagnosis of AML following a complete blood count.

DISCUSSION - CONCLUSION: Sudden gingival enlargement and bleeding in an adult patient, particularly if accompanied by cervical lymphadenopathy, recent weight loss, and persistent low-grade nocturnal fever, should raise suspicion of AML. A complete blood count is the primary tool for diagnosing this disease. Although prognosis is often poor, timely diagnosis and treatment can prolong patient survival and reduce the incidence and severity of complications.

Key words: Periodontal diseases; gingival enlargement; gingival hemorrhage; acute myelomonocytic leukemia

[1] DDS, private practice, Athens, Greece.
[2] MD, private practice, Athens, Greece.
[3] DDS, MSc, PhD, private practice Athens, Greece.
[4] DDS, MSc, PhD, Professor, Faculty of Health Sciences, Metropolitan College, Athens, Greece.
[5] Associate Professor, Clinic of Stomatology and Hospital Dentistry, Dental School, University of Athens, Athens, Greece

Correspondence
Athina Tosiou,
4 Fleming Street, 16673 Athens, Greece,
Email: tosiouathina@gmail.com

ΕΙΣΑΓΩΓΗ

Η οξεία μυελογενής λευχαιμία (ΟΜΛ) είναι μια επιθετική αιματολογική κακοήθεια που οφείλεται σε κλωνική επέκταση και πολλαπλασιασμό άωρων προγονονικών κυττάρων (βλαστών) της μυελικής σειράς στο μυελό των οστών.[1,2] Αντιπροσωπεύει μόνο το 1,8% όλων των κακοήθων νεοπλασιών,[3] αλλά το 80% των περιπτώσεων οξείας λευχαιμίας σε ενήλικες.[4] Στις ΗΠΑ περίπου τα 3/4 των ασθενών με ΟΜΛ είναι άνω των 55 ετών, με μέση ηλικία κατά τη στιγμή της διάγνωσης τα 69 έτη, και οι περισσότεροι είναι άνδρες.[3] Στην Ελλάδα, η τυποποιημένη κατά ηλικία επίπτωση για άνδρες και γυναίκες το 2019 ήταν 3,43 και 2,52 ανά 100.000 πληθυσμού, αντίστοιχα, ενώ συνολικά η επίπτωση της ΟΜΛ έχει αυξηθεί >61% από το 1990 έως το 2019.[5]

Η ΟΜΛ αναπτύσσεται de novo και γνωστοί παράγοντες κινδύνου είναι η ηλικία, υποκείμενα αιματολογικά νοσήματα, όπως το μυελοδυσπλαστικό σύνδρομο και μυελοϋπερπλαστικά νοσήματα, η χημειοθεραπεία, η θεραπευτική ακτινοβολία, το κάπνισμα, η παχυσαρκία και η έκθεση σε φυτοφάρμακα, βενζόλιο ή χημικές ουσίες παρόμοιες με το βενζόλιο.[1,5,6] Επιπλέον, στην ανάπτυξη ΟΜΛ προδιαθέτουν διάφορες γενετικές και επιγενετικές ανωμαλίες.[1] Η ταξινόμηση της ΟΜΛ περιλαμβάνει πολλούς υποτύπους με διαφορετικά μοριακά, παθολογικά, και κλινικά χαρακτηριστικά που έχουν συγκεκριμένα διαγνωστικά κριτήρια, διαφορετική θεραπεία και ποικίλη πρόγνωση.[7]

Τα σημεία και συμπτώματα της ΟΜΛ είναι αποτέλεσμα της συσσώρευσης λευχαιμικών βλαστών στο μυελό των οστών, οπότε προκαλείται διαταραχή της φυσιολογικής αιμοποίησης, ή στην κυκλοφορία του αίματος, με αποτέλεσμα τη διήθηση διαφόρων οργάνων.[2] Τα μυελικά σημεία αναπτύσσονται ταχέως και περιλαμβάνουν λοιμώξεις και πυρετό, αναιμία, εύκολο μωλωπισμό, επίσταξη και αιμορραγία, ενώ τα συμπτώματα εξαρτώνται κυρίως από τη βαρύτητα της αναιμίας και αφορούν πονοκεφάλους, οστικό πόνο, ωχρότητα, γενικευμένη αδυναμία, κόπωση, δύσπνοια και στηθάγχη.[2,8] Τα συχνότερα εξωμυελικά σημεία είναι η ηπατοσπληνομεγαλία, η προσβολή του κεντρικού νευρικού συστήματος, το μυελοειδές σάρκωμα του δέρματος, καθώς και διαταραχές πηκτικότητας, όπως πορφύρα, πετέχειες των άκρων και αιμορραγία βλεννογόνων.[2,8]

Οι στοματικές εκδηλώσεις μπορεί να αποτελούν το πρώτο σημείο της ΟΜΛ[9,10] και προκύπτουν από τη διήθηση των ιστών του στόματος από λευχαιμικές βλάστες ή δευτερογενώς από τις υποκείμενες διαταραχές της αιμοποίησης, δηλαδή την αναιμία, την θρομβοπενία, την ουδετεροπενία ή τη διαταραχή της λειτουργίας των κοκκιοκυττάρων.[10,11] Οι βλάβες των μαλακών μορίων περιλαμβάνουν διόγκωση των λεμφαδένων της τραχηλοπροσωπικής περιοχής, διόγκωση των ούλων και ουλορραγία, ωχρότητα του βλεννογόνου, ουδετεροπενικά έλκη και νεκρωτικές βλάβες, αιμορραγία, πετέχειες και εκχυμώσεις.[9-12] Επιπλέον, λόγω ουδετεροπενίας μπορεί να αναπτυχθούν λοιμώξεις του στόματος, όπως καντιντίαση, ερπητολοιμώξεις και βακτηριακές λοιμώξεις.[10,11,13] Στα οστά των γνάθων περιγράφονται διόγκωση του φατνιακών πετάλων, οστεολυτικές αλλοιώσεις, αλλοίωση της οστικής δοκίδωσης ή οστική πύκνωση, κινητικότητα και αποστήματα των δοντιών, συρίγγια, πάχυνση του φατνιακού οστού, διεύρυνση του περιοδοντικού συνδέσμου και έντονη κάθετη φατνιολυσία.[10-12] Πόνος στο στόμα έχει αναφερθεί σε ποσοστά που κυμαίνονται από 4,6%[10] έως 40%[12] και 50%[9] μεταξύ των ασθενών με όλες τις μορφές λευχαιμίας, ενώ μπορούν, επίσης, να εμφανιστούν παραισθησία και τρισμός.[10]

Η ΟΜΛ θεωρείται επείγον περιστατικό, καθώς μπορούν να προκύψουν σε σύντομο χρόνο απειλητικές για τη ζωή του/της ασθενούς επιπλοκές, όπως ακατάσχετη αιμορραγία, σύνδρομο λύσης όγκου (tumor lysis syndrome, TLS) και διάχυτη ενδοαγγειακή πήξη (diffuse intravascular coagulation, DIC).[6] Επομένως, η αναγνώριση συμπτωμάτων και σημείων συμβατών με την ΟΜΛ πρέπει να οδηγεί σε άμεση παραπομπή του/της ασθενούς.

Στην παρούσα εργασία περιγράφεται περίπτωση ασθενούς, στην οποία η διάγνωση της ΟΜΛ ξεκίνησε από τη διερεύνηση αιφνίδιας διόγκωσης των ούλων και ουλορραγίας, και έχει ως στόχο να τονίσει το ρόλο του οδοντιάτρου/περιοδοντολόγου στην έγκαιρη διάγνωση της νόσου.

ΠΑΡΟΥΣΙΑΣΗ ΠΕΡΙΠΤΩΣΗΣ

Γυναίκα 75 ετών παραπέμφθηκε από έναν από τους συγγραφείς (ΑΠ) για διερεύνηση αιφνίδιας διόγκωσης και αιμορραγίας των ούλων που δεν μπορούσε να αποδοθεί σε τοπικούς αιτιολογικούς παράγοντες (Εικ. 1). Η ασθενής ανέφερε ότι τις τελευταίες ημέρες απέφευγε να βουρτσίζει τα δόντια της επειδή φοβόταν την αιμορραγία από τα ούλα, πληροφορία που δικαιολογούσε τις μαλακές εναποθέσεις που ανιχνεύθηκαν σε όλα τα δόντια.

Εικόνα 1. *Αρχική κλινική εξέταση. Διακρίνονται η διόγκωση των ούλων και οι ουλορραγίες, καθώς και οι μαλακές εναποθέσεις.*

Σύμφωνα με την ασθενή, περίπου 1 μήνα πριν είχε αισθανθεί «πόνο στην κατάποση» που απέδωσε σε «κολλημένο κόκκαλο ψαριού», αλλά ωτορινολαρυγγολογική εξέταση δεν εντόπισε ξένο σώμα στο στοματοφάρυγγα. Την επόμενη ημέρα εμφάνισε φαρυγγίτιδα και εμπύρετο (≈38°C) επί 3 ημέρες και εξετάστηκε από παθολόγο. Στη γενική εξέταση αίματος παρατηρήθηκε μονοκυτ-

τάρωση (μεγάλα μονοπύρηνα 11,70, φυσιολογικές τιμές-φ.τ. 2,0-10,0x10^3/μL) και με τη διάγνωση «λοίμωξης» χορηγήθηκαν per os 2gr αμοξυκιλλίνη με κλαβουλανικό οξύ ημερησίως επί 5 ημέρες. Λίγες ημέρες αργότερα, τα ούλα διογκώθηκαν και αιμορραγούσαν εύκολα, ιδιαίτερα στην ψύκτριση και στην κατανάλωση στερεών τροφών. Η ασθενής παρατήρησε απώλεια βάρους 4 κιλών (περίπου 4% του σωματικού βάρους σε λιγότερο από 1 μήνα) και κόπωση που απέδωσε στη δυσκολία σίτισης, καθώς και επίμονη βραδινή δεκατική κίνηση (≈37,4°C). Το ιατρικό ιστορικό περιλάμβανε μη φαρμακευτικά ελεγχόμενη υψηλή χοληστερόλη.

Κατά την κλινική εξέταση, 14 ημέρες μετά την περιοδοντολογική εκτίμηση, τα πρόσθια ούλα της άνω γνάθου ήταν ωχρά και περισσότερο διογκωμένα, ιδιαίτερα στην περιοχή του δεξιού πλαγίου τομέα, με έντονα διογκωμένες μεσοδόντιες θηλές, και καλύπταν μέρος από τις μύλες των δοντιών. Εντοπίστηκε πετέχεια άπω του δεξιού κεντρικού τομέα και παρατηρήθηκε αιμορραγία των ούλων ακόμη και σε ήπια δακτυλική πίεση (Εικ. 2α). Η εικόνα στα πρόσθια ούλα της κάτω γνάθου ήταν παρόμοια με την αρχική εξέταση, με μικρότερου βαθμού διόγκωση συγκριτικά με τα άνω ούλα και εστιακές αιμορραγίες (Εικ. 2β). Ο υπόλοιπος στοματικός βλεννογόνος ήταν εντός των φυσιολογικών ορίων. Τα χείλη ήταν ξηρά, με ραγάδες και εστιακές μικροαιμορραγίες. Κατά την ψηλάφηση, παρατηρήθηκαν διογκωμένοι και ευαίσθητοι στην πίεση τραχηλικοί λεμφαδένες αμφίπλευρα.

Το ιατρικό ιστορικό, τα κλινικά ευρήματα και ο αιματολογικός έλεγχος, όπου καταγράφηκε λευκοκυττάρωση, λεμφοκυττάρωση, μονοκυττάρωση, ουδετεροπενία και θρομβοπενία, ήταν ενδεικτικά αιματολογικής κακοήθειας. Ζητήθηκε γενική εξέταση αίματος που έδειξε λευκά αιμοσφαίρια 13,8 (φ.τ. 4,8-10,8x10^3/μL), ουδετερόφιλα 3,85 (φ.τ. 4,0-7,5x10^3/μL), λεμφοκύτταρα 4,65 (φ.τ. 2,0-4,5x10^3/μL), μεγάλα μονοπύρηνα 13,90 (φ.τ. 2,0-10,0x10^3/μL) και αιμοπετάλια 139 (φ.τ. 150-400 x10^3/uL). Σε επίχρισμα αίματος διαπιστώθηκαν αυξημένες απόλυτες τιμές λεμφοκυττάρων (6214, φ.τ. 1000-4000/μL) και μεγάλων μονοκυττάρων (1933, φ.τ.100-800/μL), αλλά δεν παρατηρήθηκαν ανώμαλα κύτταρα.

Με την πιθανή διάγνωση ΟΜΛ η ασθενής παραπέμφθηκε σε τμήμα επειγόντων περιστατικών νοσοκομείου για περαιτέρω αξιολόγηση και διαχείριση. Τρεις μήνες μετά τη διάγνωση η ασθενής ανέφερε τηλεφωνικά πως μετά από τρεις κύκλους στοχευμένης βιολογικής θεραπείας μπορούσε να φάει χωρίς δυσκολία.

ΣΥΖΗΤΗΣΗ

Στην περίπτωση που παρουσιάζεται, η ασθενής παρουσίασε αιφνίδια διόγκωση και αιμορραγία των ούλων, για την οποία προσήλθε αρχικά στον περιοδοντολόγο. Ωστόσο, η περιοδοντική κατάσταση δεν μπορούσε να αποδοθεί σε τοπικούς αιτιολογικούς παράγοντες, οπότε κρίθηκε απαραίτητη η περαιτέρω διερεύνηση. Η συνεκτίμηση της κλινικής εικόνας των ούλων, με τη διόγκωση των τραχηλικών λεμφαδένων, το ιστορικό πρόσφατης απώλειας βάρους και επίμονης βραδινής δεκατικής κίνησης και τα ευρήματα της γενικής εξέτασης αίματος οδήγησαν στη διάγνωση της ΟΜΛ.

Τα ούλα προσβάλλονται συχνά στις οξείες λευχαιμίες,[10,11] ιδίως στην ΟΜΛ.[10] Αρχικά, αναπτύσσεται διόγκωση των μεσοδόντιων θηλών που προοδευτικά επεκτείνεται στα ελεύθερα και προσπεφυκότα ούλα, καλύπτοντας τελικά τις μύλες των δοντιών, ενώ είναι εμφανής η απώλεια της φυσιολογικής στικτής εικόνας (stippling) των ούλων.[11,12,14] Σε ανασκόπηση 230 περιπτώσεων ασθενών με λευχαιμία, από τους οποίους 118 (50,3%) έπασχαν από ΟΜΛ, οι Hu και συν.[14] κατέγραψαν κατά τη στιγμή της διάγνωσης της νόσου αιμορραγία των ούλων στο 43,2%, διόγκωση των ούλων στο 26,3%, και διόγκωση των λεμφαδένων της περιοχής κεφαλής-τραχήλου στο 45%. Η αιμορραγία και η διόγκωση των ούλων ήταν πιο συχνά στην ΟΜΛ από ό,τι στην οξεία λεμφοβλαστική αναιμία, 43,2% και 26,3% έναντι 28,6% και 7,7%, αντίστοιχα.[14] Οι Quispe και συν.[12]

Εικόνα 2α. *Κλινική εξέταση 14 ημέρες μετά την αρχική εξέταση. Τα πρόσθια ούλα της άνω γνάθου ήταν ωχρά, περισσότερο διογκωμένα σε σχέση με την αρχική εξέταση, ιδιαίτερα στην περιοχή του δεξιού πλαγίου τομέα, με διογκωμένες μεσοδόντιες θηλές, που καλύπτουν μέρος από τις μύλες των δοντιών. Σημειώνεται η πετέχεια άπω του δεξιού κεντρικού τομέα και η αιμορραγία των ούλων μετά από ήπια δακτυλική πίεση.*

Εικόνα 2β. *Η εικόνα στα πρόσθια ούλα της κάτω γνάθου είναι παρόμοια με την αρχική εξέταση, με μικρότερου βαθμού διόγκωση συγκριτικά με τα άνω ούλα και εστιακές αιμορραγίες.*

ανασκόπησαν 33 περιπτώσεις ασθενών με ενδοστοματικές εκδηλώσεις ως πρώτο κλινικό σημείο λευχαιμίας, από τους οποίους 24 (72,72%) έπασχαν από ΟΜΛ. Βλάβες στα ούλα παρατηρήθηκαν στο 63,6% και λεμφαδενίτιδα στο 36,36% των ασθενών. Σε συστηματική ανασκόπηση της βιβλιογραφίας έως το 2020, οι de Sena και συν.[10] διαπίστωσαν ότι μεταξύ 68 λευχαιμικών ασθενών με βλάβες στο στόμα, από τους οποίους 32 (47%) έπασχαν από ΟΜΛ, τα ούλα ήταν η συχνότερα προσβαλλόμενη από τη νόσο ανατομική περιοχή (37%). Οι Pamukcu και συν.[11] κατέγραψαν ενδοστοματικές βλάβες σε 16 (30,2%) από 53 ασθενείς με πρόσφατη διάγνωση οξείας λευχαιμίας, συμπεριλαμβανομένων 33 (62,3%) με ΟΜΛ. Ενδοστοματικές βλάβες υπήρχαν στο 45,5% των ασθενών με ΟΜΛ, συγκριτικά με μόλις 5% των ασθενών με όλες τις μορφές οξείας λευχαιμίας. Μεταξύ των 33 ασθενών με ΟΜΛ, τα πιο κοινά ευρήματα ήταν η διόγκωση και η αιμορραγία των ούλων, σε 6 και 12 ασθενείς αντίστοιχα, και η λεμφαδενίτιδα σε 7 ασθενείς. Αντίθετα, οι Watson και συν.[13] ανέφεραν ότι μεταξύ 263 νεοδιαγνωσθέντων λευχαιμικών ασθενών, 188 (69,88%) με ΟΜΛ, τουλάχιστον ένα ενδοστοματικό σημείο υπήρχε μόνον στο 31%, ενώ μόλις 15/263 (5,7%) εμφάνιζαν διόγκωση των ούλων. Οι περισσότεροι από αυτούς τους ασθενείς (14/15) είχαν διαγνωστεί με ΟΜΛ, ειδικότερα τον υπότυπο CBEB-MYH11. Συχνότερο εύρημα στη μελέτη αυτή ήταν οι ενδοστοματικές πετέχειες σε 27/263 (10,3%) ασθενείς. Συνολικά, οι παραπάνω μελέτες υποστηρίζουν πως η διόγκωση των ούλων και η ουλορραγία είναι συχνά ευρήματα στην ΟΜΛ, ακόμη και κατά τη στιγμή της διάγνωσης της νόσου. Οι παρατηρούμενες αποκλίσεις μεταξύ των διαφόρων μελετών μπορούν να αποδοθούν στο ότι ο επιπολασμός των ενδοστοματικών βλαβών σε λευχαιμικούς ασθενείς μπορεί να επηρεαστεί όχι μόνον από τον τύπο της λευχαιμίας, αλλά και από το στάδιο της νόσου κατά την εξέταση και την εμπειρία του εξεταστή.[10,11,13]

Σε λευχαιμικούς ασθενείς που μόλις έχουν διαγνωσθεί με τη νόσο και παρουσιάζουν ενδοστοματικές βλάβες έχουν αναφερθεί συστηματικά σημεία και συμπτώματα που περιλαμβάνουν αδυναμία, λήθαργο ή κόπωση (45,45%), ωχρότητα του βλεννογόνου (27,27%), απώλεια βάρους (18,18%) και απώλεια όρεξης (18,18%).[11] Πυρετός καταγράφηκε στο 92,9% των περιπτώσεων στη μελέτη των Hu και συν.[14,] και αποδόθηκε κυρίως σε λοίμωξη. Στην παρούσα περίπτωση η ασθενής ανέφερε απώλεια βάρους που αντιστοιχούσε σε περίπου 4% του σωματικού βάρους και επίμονη βραδινή δεκατική κίνηση, ευρήματα που θεωρήθηκαν συμβατά με ΟΜΛ.

Η διαφορική διάγνωση της γενικευμένης διόγκωσης των ούλων περιλαμβάνει κυρίως φλεγμονώδη διόγκωση των ούλων, που μπορεί να σχετίζεται με τοπικούς ή/και συστηματικούς παράγοντες, διόγκωση των ούλων που σχετίζεται με φάρμακα και κληρονομική ινωμάτωση των ούλων.[15,16] Η φλεγμονώδης διόγκωση των ούλων προκαλείται από τοπικούς παράγοντες, κυρίως συσσώρευση οδοντικής μικροβιακής πλάκας, τραυματικούς παράγοντες, και στοματική αναπνοή, και μπορεί να επιδεινωθεί από συστηματικούς παράγοντες, όπως ορμονικούς παράγοντες στην εφηβεία και την εγκυμοσύνη, και σακχαρώδη διαβήτη.[15,16] Η παρουσία κακής στοματικής υγιεινής και το ιατρικό ιστορικό είναι απαραίτητα στοιχεία για τη διάγνωση.[15,16] Το ιατρικό ιστορικό μπορεί να βοηθήσει στη διάγνωση της διόγκωσης των ούλων που σχετίζεται με φάρμακα, κυρίως φαινυτοΐνη, αποκλειστές διαύλων ασβεστίου ή κυκλοσπορίνη.[15,16] Σε αυτή την κατάσταση τα ούλα εμφανίζονται ινώδη και με πολλαπλούς λοβούς.[16] Τέλος, η κληρονομική ινωμάτωση των ούλων εμφανίζεται σε νεαρή ηλικία και παρουσιάζει αργή, προοδευτική πορεία.[16] Άλλες σπάνιες αιτίες της διόγκωσης των ούλων περιλαμβάνουν κοκκιωματώδεις νόσους και το σκορβούτο.[16]

Τα κύρια ευρήματα της γενικής εξέτασης αίματος στην ΟΜΛ είναι η κυτταροπενία, η λευκοκυττάρωση και η παρουσία μυελογενών βλαστών,[6] αν και στα αρχικά στάδια μπορεί να υπάρχει λευκοπενία, αντί λευκοκυττάρωσης.[11,12] Για τη διάγνωση απαιτείται τουλάχιστον ένα από τα παρακάτω: (i) παρουσία στο περιφερικό αίμα ή στο μυελό των οστών μυελογενών βλαστών σε ποσοστό ≥20%, (ii) μυελοειδούς σαρκώματος ή, (iii) καρυοτυπικών ή μοριακών ανωμαλιών που είναι παθογνωμονικές της ΟΜΛ, δηλαδή, t(8; 21), inv(16) ή t(16· 16), ή t(15; 17).[6] Θρομβοπενία έχει αναφερθεί σε 57%,[9] 59,09%,[12] και 90,3%[14] ασθενών με όλους τους τύπους λευχαιμίας που παρουσιάζουν ενδοστοματικές αλλοιώσεις. Στην παρούσα περίπτωση η ασθενής παρουσίασε κατά τη στιγμή της εξέτασης λευκοκυττάρωση, λεμφοκυττάρωση, μονοκυττάρωση, ουδετεροπενία και θρομβοπενία, ευρήματα ισχυρά ενδεικτικά ΟΜΛ, ωστόσο δεν παρατηρήθηκαν άτυπα κύτταρα ή βλάστες.

Αν και σε πολλές από τις περιπτώσεις ΟΜΛ με ενδοστοματικές αλλοιώσεις που έχουν περιγραφεί είχε γίνει βιοψία για την τεκμηρίωση της διάγνωσης, η βιοψία θεωρείται «μη συνετή» ιατρική πράξη σε ασθενείς με ΟΜΛ,[10,13] καθώς μπορεί να αναπτύξουν αιμορραγία και λοιμώξεις, ακόμη και βακτηριαιμία, λόγω θρομβοπενίας και λευκοπενίας, αντίστοιχα.[17] Για τον ίδιο λόγο, οποιαδήποτε οδοντιατρική πράξη σε ασθενείς με ΟΜΛ θα πρέπει να γίνεται μετά από συνεννόηση με την ογκολογική ομάδα.[13,17]

Ο ακριβής μηχανισμός ανάπτυξης των διαταραχών των ούλων στις οξείες λευχαιμίες δεν έχει αποσαφηνιστεί. Κατά κανόνα η διόγκωση αποδίδεται σε μαζική διήθηση των μαλακών ιστών από λευχαιμικές βλάστες και η αιμορραγία στην υποκείμενη θρομβοπενία.[10] Η ουλορραγία ενδεχομένως επιτείνεται από τοπικούς ερεθιστικούς παράγοντες, ιδιαίτερα από τραυματισμό κατά τη μάσηση και την ψύκτριση, κακή στοματική υγιεινή και την παρουσία περιοδοντικής φλεγμονής,[10,11] ενώ στην αιμορραγική διάθεση γενικά ενδεχομένως εμπλέκονται και άλλες διαταραχές του μηχανισμού πήξης του αίματος.[18]

Η ΟΜΛ είναι μία από τις πιο θανατηφόρες λευχαιμίες. Η πενταετής σχετική επιβίωση σύμφωνα με μελέτη στις ΗΠΑ για την περίοδο 2014-2020 ήταν 31,9%,[3] ενώ για τους ασθενείς ηλικίας ≥60 ετών η διάμεση επιβίωση μειώνεται στους 6-9 μήνες.[2] Με βάση τα κυτταρογενετικά και μοριακά χαρακτηριστικά, οι ΟΜΛ κατηγοριοποιούνται σε ευνοϊκής, ενδιάμεσης και δυσμενούς πρόγνωσης.[8] Αυτή

η κατηγοριοποίηση εξυπηρετεί κυρίως τις θεραπευτικές επιλογές. Η θεραπεία της ΟΜΛ εξαρτάται από παράγοντες που σχετίζονται με τον ασθενή και τη νόσο και συνήθως περιλαμβάνει αρχική θεραπεία εφόδου (induction therapy) πολλαπλών παραγόντων για την επίτευξη πλήρους ύφεσης, κατά προτίμηση χωρίς μετρήσιμη υπολειμματική νόσο, που ακολουθείται από θεραπεία σταθεροποίησης ή εδραίωσης (remission or consolidation therapy).[1,2] Η μεταμόσχευση αιμοποιητικών βλαστικών κυττάρων παραμένει η μόνη αποτελεσματική θεραπευτική επιλογή.[1] Σύμφωνα με τη συστηματική ανασκόπηση των de Sena και συν.[10], το 45,5% των περιπτώσεων με διόγκωση των ούλων παρουσίασαν πλήρη υποχώρηση μετά την έναρξη της αντινεοπλασματικής θεραπείας, όπως αναφέρθηκε και στην παρούσα περίπτωση, αλλά 16 από τους 20 ασθενείς με ΟΜΛ κατέληξαν σε μέση περίοδο 21 μηνών.

ΣΥΜΠΕΡΑΣΜΑΤΑ

Αιφνίδια διόγκωση των ούλων και ουλορραγία σε ενήλικα ασθενή, ιδιαίτερα εάν συνυπάρχει διόγκωση των τραχηλικών λεμφαδένων, ιστορικό πρόσφατης απώλειας βάρους και επίμονος χαμηλού βαθμού βραδινός πυρετός, θα πρέπει να εγείρουν την υποψία ΟΜΛ. Η γενική εξέταση αίματος αποτελεί το κύριο εργαλείο για τη διάγνωση της νόσου. Αν και η πρόγνωση είναι δυσμενής, η έγκαιρη διάγνωση και θεραπεία μπορούν να παρατείνουν τη ζωή των ασθενών και να μειώσουν τη συχνότητα και την βαρύτητα των επιπλοκών.

ΒΙΒΛΙΟΓΡΑΦΙΑ

1. VAKITI A., REYNOLDS S. B. AND MEWAWALLA P. Acute Myeloid Leukemia. StatPearlsStatPearls [Internet]. Treasure Island (FL): StatPearls Publishing; 2024 Jan.
2. SHORT N. J., RYTTING M. E. AND CORTES J. E. Acute myeloid leukaemia. Lancet 2018, 392: 593-606.
3. SURVEILLANCE E., AND END RESULTS (SEER) PROGRAM. Cancer Stat Facts: Leukemia–Acute Myeloid Leukemia (AML). National Cancer Institute Surveillance, Epidemiology, and End Results Program. 2004. https://seer.cancer.gov/statfacts/html/amyl.html.
4. DONG Y., SHI O., ZENG Q., LU X., WANG W., LI Y. AND WANG Q. Leukemia incidence trends at the global, regional, and national level between 1990 and 2017. Exp Hematol Oncol 2020, 9: 14.
5. JANI C. T., AHMED A., SINGH H., MOUCHATI C., AL OMARI O., BHATT P. S., SHARMA R., FAROOQ M., LIU W., SHALHOUB J., MARSHALL D., SALCICCIOLI J. D., WARNER J. L. AND LAM P. Burden of AML, 1990-2019: Estimates From the Global Burden of Disease Study. JCO Glob Oncol 2023, 9: e2300229.
6. LEONARD J. P., MARTIN P. AND ROBOZ G. J. Practical Implications of the 2016 Revision of the World Health Organization Classification of Lymphoid and Myeloid Neoplasms and Acute Leukemia. J Clin Oncol 2017, 35: 2708-15.
7. PARK H. S. What is new in acute myeloid leukemia classification? Blood Res 2024, 59: 15.
8. DOHNER H., WEI A. H., APPELBAUM F. R., CRADDOCK C., DINARDO C. D., DOMBRET H., EBERT B. L., FENAUX P., GODLEY L. A., HASSERJIAN R. P., LARSON R. A., LEVINE R. L., MIYAZAKI Y., NIEDERWIESER D., OSSENKOPPELE G., ROLLIG C., SIERRA J., STEIN E. M., TALLMAN M. S., TIEN H. F., WANG J., WIERZBOWSKA A. AND LOWENBERG B. Diagnosis and management of AML in adults: 2022 recommendations from an international expert panel on behalf of the ELN. Blood 2022, 140: 1345-77.
9. LYNCH M. A. AND SHIP I. Initial oral manifestations of leukemia. J Am Dent Assoc 1967, 75: 932-40.
10. DE SENA A., DE ARRUDA J. A. A., COSTA F. P. D., LEMOS A. P. V., KAKEHASI F. M., TRAVASSOS D. V., ABREU L. G., FONSECA F. P., MESQUITA R. A. AND SILVA T. A. Leukaemic infiltration in the oral and maxillofacial region: An update. J Oral Pathol Med 2021, 50: 558-64.
11. PAMUKCU U., DAL M. S., YAMAN S., ASLAN CANDIR B., BOZAN E., SECILMIS S., ACIK KEMALOGLU S., ALTUNTAS F. AND PEKER I. Evaluation of oral manifestations and head and neck lymphadenopathy in newly diagnosed acute leukemia patients. Spec Care Dentist 2024, 44: 911-8.
12. QUISPE R. A., AGUIAR E. M., DE OLIVEIRA C. T., NEVES A. C. X. AND SANTOS P. Oral manifestations of leukemia as part of early diagnosis. Hematol Transfus Cell Ther 2022, 44: 392-401.
13. WATSON E., WOOD R. E., MAXYMIW W. G. AND SCHIMMER A. D. Prevalence of oral lesions in and dental needs of patients with newly diagnosed acute leukemia. J Am Dent Assoc 2018, 149: 470-80.
14. HOU G. L., HUANG J. S. AND TSAI C. C. Analysis of oral manifestations of leukemia: a retrospective study. Oral Dis 1997, 3: 31-8.
15. BEAUMONT J., CHESTERMAN J., KELLETT M. AND DUREY K. Gingival overgrowth: Part 1: aetiology and clinical diagnosis. Br Dent J 2017, 222: 85-91.
16. NEVILLE B. W., DAMM D. D., ALLEN D. M. AND CHI A. C. Oral and Maxillofacial Pathology, Fourth Edition. Elsvier, Canada, 2016.
17. ΠΙΠΕΡΗ Ε., ΝΙΚΗΤΑΚΗΣ Ν., ΤΟΣΙΟΣ Κ. AND ΣΚΛΑΒΟΥΝΟΥ Α. Η οδοντιατρική αντιμετώπιση ασθενών με αιματολογικές διαταραχές. Οδοντοστοματολογική Πρόοδος 2014, 68: 282-92.
18. SABLJIC N., THACHIL J., PANTIC N. AND MITROVIC M. Hemorrhage in acute promyelocytic leukemia-fibrinolysis in focus. Res Pract Thromb Haemost 2024, 8: 102499.

ΕΝΔΙΑΦΕΡΟΥΣΑ ΠΕΡΙΠΤΩΣΗ

Οστεονέκρωση μέσης υπερώιας εξόστωσης σε ασθενή υπό αγωγή με διφωσφονικά. Αναφορά σπάνιας περίπτωσης

Α. ΤΟΣΙΟΥ[1], Ε.-Μ. ΚΑΛΟΓΗΡΟΥ[1,2], Ν. ΚΑΤΣΟΥΛΑΣ[3], Κ. Ι. ΤΟΣΙΟΣ[1,4]

ΠΕΡΙΛΗΨΗ

Η σχετιζόμενη με φάρμακα οστεονέκρωση των γνάθων (ΟΝΓ) είναι μια ασυνήθης αλλά σοβαρή ανεπιθύμητη ενέργεια που συσχετίζεται με αντιοστεολυτικά (αντιοστεοκλαστικά) φάρμακα. Η παρουσία εξοστώσεων θεωρείται ως παράγοντας κινδύνου για την ανάπτυξη ΟΝΓ, αλλά οι τεκμηριωμένες περιπτώσεις ΟΝΓ σε υπερώιες εξοστώσεις υπολογίζονται σε μόλις 10. Στην παρούσα εργασία περιγράφεται η ανάπτυξη ΟΝΓ σε μέση υπερώια εξόστωση γυναίκας που λάμβανε αλενδρονικό οξύ για οστεοπόρωση και σχολιάζεται η αιτιοπαθογένεια της βλάβης.

Γυναίκα 70 ετών σε αγωγή με αλενδρονικό οξύ για οστεοπόρωση εμφάνισε στη μέση υπερώια εξόστωση κλυδάζουσα διόγκωση και μη-επώδυνη έλκωση, στον πυθμένα της οποίας αναγνωρίστηκε αποκαλυμένο οστό που αντιστοιχούσε σε οστικό απόλυμα. Τα ακτινογραφικά ευρήματα ήταν συμβατά με ΟΝΓ σταδίου ΙΙ. Μετά τη διακοπή της αντιοστεολυτικής αγωγής η ασθενής υποβλήθηκε σε χειρουργική αφαίρεση του οστικού απολύματος και απόξεση του νεκρωμένου οστού, η ιστοπαθολογική εξέταση του οποίου ήταν συμβατή με ΟΝΓ. Η μετεγχειρητική επούλωση ήταν ομαλή και 9 μήνες αργότερα η μέση υπερώια εξόστωση είχε επουλωθεί πλήρως. Η αντιοστεολυτική αγωγή δεν επανελήφθη.

Έλκωση ή επώδυνη διόγκωση στη μέση υπερώια εξόστωση σε ασθενείς που βρίσκονται υπό αγωγή με αντιοστεολυτικά φάρμακα μπορεί να αποτελεί εκδήλωση ΟΝΓ. Η χειρουργική αφαίρεση του οστικού απολύματος είναι συνήθως θεραπευτική.

Όροι ευρετηριάσεως: Αλενδρονικό, διοφωσφονικά, οστικό απόλυμα, εξοστώσεις, οστεονέκρωση, μέση υπερώια εξόστωση

[1] Οδοντίατρος, ιδιωτικό στοματολογικό ιατρείο, Αθήνα.
[2] Οδοντίατρος, MSc, Διδάκτωρ Οδοντιατρικής Σχολής ΕΚΠΑ, Καθηγήτρια, Σχολή Επιστημών Υγείας, Μητροπολιτικό Κολλέγιο, Αθήνα. ΕΚΠΑ, Αθήνα.
[3] Οδοντίατρος, MSc, Ιατρός Παθολογανατόμος, Παθολογοανατομικό Εργαστήριο ISTOMEDICA, Αθήνα, Ελλάδα.
[4] Αναπληρωτής Καθηγητής, Κλινική Στοματολογίας και Νοσοκομειακής Οδοντιατρικής, Οδοντιατρική Σχολή.

Υπεύθυνος Επικοινωνίας
Κωνσταντίνος Ι. Τόσιος
Γρηγορίου Λαμπράκη 15, 16675 Αθήνα
Email: ktosios@dent.uoa.gr

CASE REPORT

Torus palatinus osteonecrosis in a patient treated with bisphosphonates. A rare case report

A. TOSIOU[1], E.-M. KALOGIROU[1,2], N. KATSOULAS[3], K. I. TOSIOS[1,4]

ABSTRACT

Medication-related osteonecrosis of the jaws (MRONJ) is an uncommon but severe adverse event primarily associated with antiresorptive (antiosteoclastic) drugs. The presence of exostoses is considered a risk factor for the development of MRONJ, but documented cases of MRONJ in torus palatinus are only 10. In this case report the development of MRONJ in the torus palatinus of a female patient medicated with alendronic for osteoporosis is described and its pathogenesis is discussed.

A70-year-old female medicated with alendronic acid for osteoporosis presented in her torus palatinus a painful fluctuant swelling and an ulcer, at the bottom of which exposed bone of a bone sequestrum was recognized. The radiographic findings were consistent with stage II MRONJ. After discontinuation of the antiresorptive drug the patient underwent surgical debridement of the necrotic bone. The histopathological diagnosis of the excised tissues was bone sequestrum, consistent with MRONJ. Postsurgical healing was uneventful, and 9 months later, the torus palatinus healed properly. The antiresorptive medication was not reinstituted.

An ulcer or a painful swelling on a torus palatinus in patients medicated with antiresorptive drugs me be a manifestation of MRONJ. The surgical excision of the bone sequestrum is usually curative.

Key words: Alendronate, bisphosphonates, bone sequestrum, exostoses, osteonecrosis, torus palatinus

[1] DDS, private practice, Athens, Greece.
[2] DDS, MSc, PhD, Faculty of Health Sciences, Metropolitan College, Athens, Greece.
[3] DDS, MSc, MD, Pathologist, ISTOMEDICA Pathology Laboratory, Athens, Greece.
[4] Associate Professor, Clinic of Stomatology and Hospital Dentistry, Dental School, University of Athens.

Correspondence
Konstantinos I. Tosios
15 Grigoriou Lambraki Street, 16675 Athens, Greece
Email: ktosios@dent.uoa.gr

ΕΙΣΑΓΩΓΗ

Η σχετιζόμενη με φάρμακα οστεονέκρωση των γνάθων (ΟΝΓ) είναι μια ασυνήθης αλλά σοβαρή ανεπιθύμητη ενέργεια που συσχετίζεται με αντιοστεολυτικά (αντιοστεοκλαστικά) φάρμακα, όπως τα διφωσφονικά και η δενοσουμάμπη, τα οποία χρησιμοποιούνται για την πρόληψη σκελετικών επιπλοκών σε ασθενείς με μεταστατικό καρκίνο, πολλαπλό μυέλωμα ή οστεοπόρωση.[1,2] Τα διαγνωστικά κριτήρια της ΟΝΓ περιλαμβάνουν (i) τρέχουσα ή προηγηθείσα αντιοστεολυτική αγωγή, ως μονοθεραπεία ή σε συνδυασμό με ανοσοτροποιητικούς παράγοντες ή αντιαγγειογενετικά φάρμακα, (ii) παρουσία εκτεθειμένου οστού ή οστού που μπορεί να ανιχνευθεί μέσω ενδοστοματικού ή εξωστοματικού συριγγίου στη γναθοπροσωπική περιοχή για περισσότερο από 8 εβδομάδες και (iii) απουσία ιστορικού ακτινοθεραπείας των γνάθων ή μεταστατικής νόσου στη γνάθο.[1] Η ΟΝΓ εμφανίζεται τρεις φορές συχνότερα στην κάτω γνάθο σε σχέση με την άνω, με τις οδοντοφατνιακές επεμβάσεις να αποτελούν τον πιο συχνό προδιαθεσικό παράγοντα για την ανάπτυξή της.[1,2] Έχουν, επίσης, περιγραφεί περιπτώσεις αυτόματης ΟΝΓ σε ασθενείς που λάμβαναν αντιοστεολυτικά ή αντιαγγειογενετικά φάρμακα, στους οποίους δεν υπήρχε ιστορικό πρόσφατης οδοντοφατνιακής χειρουργικής επέμβασης.[3]

Η παρουσία εξοστώσεων θεωρείται ως παράγοντας κινδύνου για την ανάπτυξη ΟΝΓ.[2] Οι εξοστώσεις είναι εντοπισμένες οστικές προπέτειες άγνωστης αιτιολογίας που εντοπίζονται στη μέση γραμμή της σκληρής υπερώας (torus palatinus), στη γλωσσική επιφάνεια της περιοχής των προγομφίων της κάτω γνάθου (torus mandibularis), στις υπερώιες επιφάνειες των ογκωμάτων της άνω γνάθου και στις προστομιακές επιφάνειες της άνω ή κάτω γνάθου.[4] Είναι συχνές και ο επιπολασμός τους ποικίλλει ανάλογα με το πληθυσμιακό δείγμα και τα διαγνωστικά κριτήρια που εφαρμόζονται.[4] Οι O'Ryan και Lo[5] κατέγραψαν τέσσερεις περιπτώσεις ΟΝΓ μεταξύ 30 ασθενών που ελάμβαναν από του στόματος αντιοστεολυτική αγωγή για οστεοπόρωση. Οι Thumbigere-Math et al[6] βρήκαν ότι πέντε από 11 ασθενείς (45%) με καρκίνο ή οστεοπόρωση που αντιμετωπίστηκαν φαρμακευτικά με υψηλές ή χαμηλές δόσεις νιτρωδών διφωσφονικών, αντίστοιχα, ανέπτυξαν ΟΝΓ σε εξοστώσεις. Οι Ueda et al[7] ανέφεραν πως μεταξύ 398 ΟΝΓ σε ασθενείς με καρκίνο που ελάμβαναν υψηλές δόσεις αντιοστεολυτικής αγωγής, 10 περιπτώσεις (2,5%) εντοπίζονταν σε εξοστώσεις, αποτελούσαν δε το 47,1% των ασθενών με εξοστώσεις στο δείγμα τους. Οι Amin et al[8] περιέγραψαν 26 περιπτώσεις ΟΝΓ σε εξοστώσεις μεταξύ 506 ασθενών με καρκίνο ή/και οστεοπόρωση (5,1%) που ελάμβαναν υψηλή ή χαμηλή δόση αντιοστεολυτικών, αντίστοιχα, και αποτελούσαν το 53% των 49 ασθενών που είχαν εξοστώσεις. Όλες οι παραπάνω περιπτώσεις εντοπίζονταν σε γλωσσικές η προστομιακές εξοστώσεις,[5,7,8] ενώ οι τεκμηριωμένες περιπτώσεις ΟΝΓ σε υπερώιες εξοστώσεις είναι περίπου 10.[9]

Στην παρούσα εργασία περιγράφεται η ανάπτυξη ΟΝΓ σε μέση υπερώια εξόστωση γυναίκας που λάμβανε αλενδρονικό οξύ για οστεοπόρωση και σχολιάζεται η αιτιοπαθογένεια της βλάβης.

ΠΕΡΙΓΡΑΦΗ ΠΕΡΙΠΤΩΣΗΣ

Γυναίκα 70 ετών ανέφερε ευαισθησία στη μέση υπερώια εξόστωση στην πίεση με τη γλώσσα, που ένιωθε επί τουλάχιστον 1,5 μήνα. Δεν μπορούσε να θυμηθεί τραυματισμό στην περιοχή. Το ιατρικό ιστορικό της ασθενούς περιλάμβανε μεσογειακή αναιμία, κολπική μαρμαρυγή, σπαστική κολίτιδα και οστεοπόρωση, νοσήματα για τα οποία λάμβανε αγωγή με θειικό σίδηρο, φλεκαϊνίδη και ριβαροξαμπάνη, οτιλόνιο, και αλενδρονικό οξύ (70 mg εβδομαδιαίως για 4,5 χρόνια), αντίστοιχα. Δεν είχε καπνίσει ποτέ και ανέφερε αλλεργίες στην πενικιλίνη και την κωδεΐνη.

Η κλινική εξέταση αποκάλυψε μία μεγάλη, οζώδη μέση υπερώια εξόστωση, η οποία εμφάνιζε επώδυνη, κλυδάζουσα διόγκωση μεγίστης διαμέτρου 5 mm στην οπίσθια περιοχή της (Εικ. 1, λευκό βέλος) και έλκωση μεγίστης διαμέτρου 2 mm στην επιφάνειά της (Εικ. 1, μαύρο βέλος). Στον πυθμένα της έλκωσης αναγνωρίστηκε αποκαλυμένο οστό που η εξέταση με περιοδοντική μύλη έδειξε πως αντιστοιχούσε σε επώδυνο, μη αιμορραγικό, ευκίνητο οστικό απόλυμα, ενώ από τη διόγκωση παροχετεύτηκε πυώδες υγρό. Η αξονική τομογραφία κωνικής δέσμης (CBCT) έδειξε διάβρωση του συμπαγούς φλοιώδους οστού της εξόστωσης και οστικό απόλυμα με ασαφή όρια διαστάσεων 8x6x16 mm που εκτεινόταν 6 mm εντός του δοκιδώδους οστού στην οπίσθια περιοχή της υπερώιας εξόστωσης (Εικ. 2). Τα κλινικά και ακτινογραφικά ευρήματα ήταν συμβατά με αυτόματη ΟΝΓ σταδίου ΙΙ. Μετά από συνεννόηση, ο θεράπων ενδοκρινολόγος διέκοψε την αντιοστεολυτική αγωγή και η ασθενής υποβλήθηκε σε χειρουργική αφαίρεση του οστικού απολύματος.

Υπό τοπική αναισθησία με αρτικαΐνη 4%, έγινε τομή άπω της κλυδάζουσας διόγκωσης, παροχετεύτηκε το πύον, αφαιρέθηκε το οστικό απόλυμα, και το υποκείμενο οστό λειάνθηκε με στρογγύλη φρέζα με καταιονισμό αποστειρωμένου φυσιολογικού ορού μέχρι την εμφάνιση αιμορραγίας (Εικ. 3). Το οστό καλύφθηκε με περιοδοντική κονία με βάση το οξείδιο του ψευδαργύρου, η οποία στερεώθηκε με ράμματα. Μία ημέρα πριν τη χειρουργική επέμβαση η ασθενής έλαβε εμπειρική αγωγή με μετρονιδαζόλη 500 mg τρεις φορές την ημέρα και έκανε στοματοπλύσεις με χλωρεξιδίνη 0,12%.

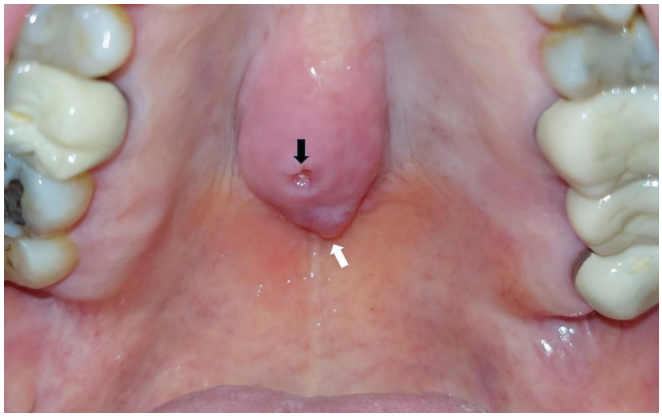

Εικόνα 1. *Μεγάλη, οζώδης μέση υπερώια εξόστωση, με διόγκωση στην οπίσθια περιοχή της (λευκό βέλος) και έλκωση στην επιφάνειά της (μαύρο βέλος), στον πυθμένα της οποίας διακρίνεται αποκαλυμένο οστό.*

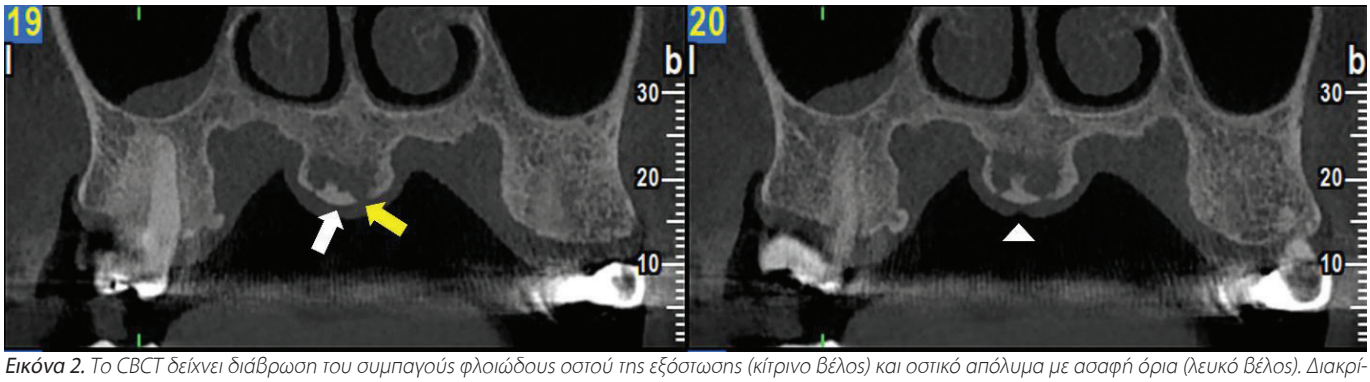

Εικόνα 2. Το CBCT δείχνει διάβρωση του συμπαγούς φλοιώδους οστού της εξόστωσης (κίτρινο βέλος) και οστικό απόλυμα με ασαφή όρια (λευκό βέλος). Διακρίνεται εντύπωμα στους μαλακούς ιστούς που αντιστοιχεί στην έλκωση (λευκή κεφαλή βέλους).

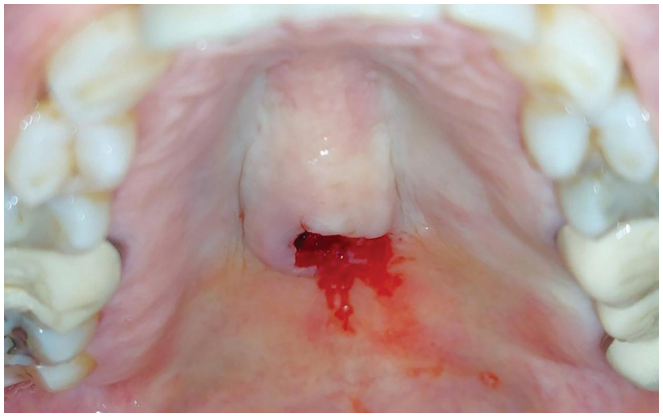

Εικόνα 3. Η περιοχή μετά την αφαίρεση του οστικού απολύματος παρουσιάζει αιμορραγία.

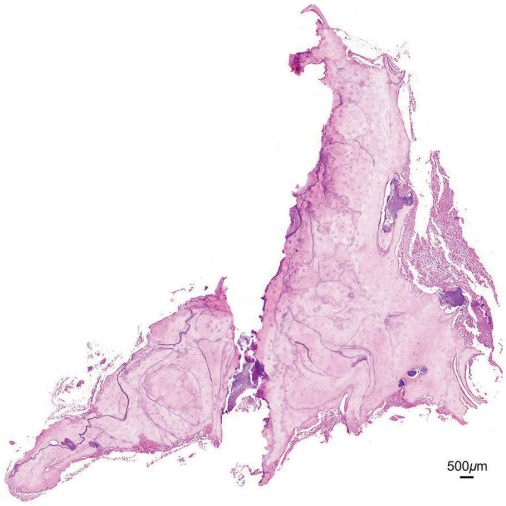

Εικόνα 4. Μικροσκοπική εξέταση οστικού απολύματος. Διακρίνονται η ανώμαλη επιφάνεια και οι αποικίες νηματοειδών βακτηρίων (έντονα κυανές) (χρώση αιματοξυλίνης-ηωσίνης).

Εικόνα 5. Πλήρης επούλωση 9 μήνες μετά τον χειρουργικό καθαρισμό.

Η αγωγή συνεχίστηκε για 10 ημέρες μετεγχειρητικά. Οι ιστοί που εξαιρέθηκαν μονιμοποιήθηκαν σε φορμαλίνη 10% για ιστολογική εξέταση.

Μακροσκοπικά, αναγνωρίστηκαν δύο οστικά ιστοτεμαχίδια και ένα ιστοτεμαχίδιο μαλακού ιστού, συνολικών διαστάσεων 0,3x0,5 cm. Η ιστολογική εξέταση αφαλατωμένων τομών 5μm χρωσμένων με αιματοξυλίνη και ηωσίνη έδειξε πως τα οστικά ιστοτεμαχίδια εμφάνιζαν ανώμαλη επιφάνεια με πολυάριθμα οστεοκλαστικά βοθρία, στερούνταν οστεοβλαστικής ή οστεοκλαστικής παρυφής παρουσίαζαν κενές οστικές κρύπτες, και καλύπτονταν από αποικίες νηματοειδών βακτηρίων (Εικ. 4). Ο μαλακός ιστός αποτελείτο από κοκκιώδη ιστό διηθημένο από πολυμορφοπύρηνα κύτταρα και λεμφοπλασματοκύτταρα και καλυπτόταν από παρακερατινοποιημένο πολύστιβο πλακώδες επιθήλιο. Η ιστοπαθολογική διάγνωση ήταν οστικό απόλυμα, συμβατό με ΟΝΓ.

Η μετεγχειρητική επούλωση της ασθενούς ήταν ομαλή και 9 μήνες αργότερα η μέση υπερώια εξόστωση είχε επουλωθεί πλήρως (Εικ. 5). Η αντιοστεολυτική αγωγή δεν επανελήφθη και αντικαταστάθηκε με από του στόματος χορήγηση ανθρακικού ασβεστίου και χοληκαλσιφερόλης.

Κατά τον χρόνο της βιοψίας η ασθενής παρείχε ενημερωμένη συγκατάθεση για τη χρήση του ιστορικού, των κλινικών, ακτινογραφικών, και μικροσκοπικών δεδομένων της για επιστημονικούς λόγους.

ΣΥΖΗΤΗΣΗ

Στην παρούσα περίπτωση, η παρουσία απολυματοποιημένου οστού στη μέση υπερώια εξόστωση γυναίκας χωρίς ιστορικό ακτινοθεραπείας ή μεταστατικής νόσου των γνάθων που ελάμβανε από του στόματος αλενδρονικό οξύ για οστεοπόρωση, θεωρήθηκαν συμβατά με αυτόματη ΟΝΓ.[1] Αν και ο χρόνος παρουσίας του εκτεθειμένου οστού δεν μπορούσε να προσδιοριστεί με ακρίβεια, η ασθενής ανέφερε ευαισθησία στην περιοχή για τουλάχιστον 6 εβδομάδες.

Σε ανασκόπηση της αγγλόφωνης βιβλιογραφίας έως το 2023 οι Correiro-Neta et al[9] συγκέντρωσαν 10 τεκμηριωμένες περιπτώσεις ΟΝΓ σε μέσες υπερώιες εξοστώσεις, από τις οποίες όμως μία[5] αφορούσε εξόστωση στα υπερώια ούλα, και πρόσθεσαν άλλη μία. Όπως και στην παρούσα περίπτωση, οι περισσότεροι ασθενείς ήταν γυναίκες 58-80 ετών που ελάμβαναν από του στόματος διφωσφονικά, συνήθως αλενδρονικό οξύ, για 36-120 μήνες (μέσος όρος 64,11 μήνες).[9] Σε μία περίπτωση μεταστατικής νόσου όπου η ασθενής ελάμβανε ενδοφλέβια ζολενδρονικό οξύ, η ΟΝΓ εμφανίστηκε μετά από μόλις 16 μήνες.[10] Οστεονέκρωση στη μέση υπερώια εξόστωση έχει αναφερθεί μόνον σε μία περίπτωση ασθενούς με μεταστατικό καρκίνο μαστού,[10] παρά το γεγονός πως κίνδυνος ΟΝΓ στους ασθενείς με οστεοπόρωση είναι 0,02-0,05% σε σύγκριση με <5% στους ασθενείς με κακοήθη νεοπλασία, ασχέτως της αθροιστικής διάρκειας της αγωγής.[1] Αυτό το εύρημα μπορεί να αποδοθεί στο ότι αν και ο κίνδυνος είναι σαφώς μεγαλύτερος στους ασθενείς με κακοήθη νόσο, αυτοί οι ασθενείς είναι πολύ λιγότεροι, συγκριτικά με όσους λαμβάνουν από τους στόματος αντιοστεολυτικά για οστεοπόρωση. Παρόμοια εικόνα παρατηρείται και στη μελέτη των Amin και συν.[8] σε γλωσσικές και προστομιακές εξοστώσεις, όπου η ΟΝΓ ήταν ελαφρά συχνότερη στους ασθενείς που έπαιρναν χαμηλή δόση αντιοστεολυτικού, έναντι αυτών που έπαιρναν υψηλή (13 και 11, αντίστοιχα). Οι συγγραφείς αποδίδουν το εύρημα στην υπερεκπροσώπηση ασθενών με οστεοπόρωση στο δείγμα τους,[8] ενώ ο αριθμός των δημοσιευμένων περιστατικών στη μέση υπερώια εξόστωση είναι πολύ μικρός για την εξαγωγή συμπερασμάτων.

Η ΟΝΓ στη μέση υπερώια εξόστωση εκδηλώνεται με επώδυνο έλκος, ενώ διόγκωση και διαπύηση, όπως παρατηρήθηκε στην ασθενή μας, αναφέρθηκε μόνον σε μία προηγούμενη περίπτωση.[9]

Στις περισσότερες καταγεγραμμένες περιπτώσεις ΟΝΓ σε μέσες υπερώιες εξοστώσεις,[5,9-13] συμπεριλαμβανομένης της παρούσας, όπως και σε γλωσσικές ή παρειακές εξοστώσεις,[8] δεν αναγνωρίστηκε αιτιολογικός παράγοντας. Σε δύο ΟΝΓ σε υπερώια εξόστωση ενοχοποιήθηκαν θερμά φαγητά[14,15] και σε μία τραύμα.[3] Αν και η αυτόματη ΟΝΓ δεν μπορεί να αποκλειστεί,[3,6] έχει προταθεί ως εκλυτικός παράγοντας ένας ήπιου βαθμού τραυματισμός, ο οποίος δεν έγινε αντιληπτός από την/τον ασθενή.[3] Η αποτύπωση, οι κινητές προσθετικές εργασίες, και η διασωλήνωση μπορεί να προκαλέσουν ΟΝΓ στις γλωσσικές και προστομιακές εξοστώσεις, για αυτό απαιτείται ιδιαίτερη προσοχή από τους θεράποντες για την αποφυγή τραυματισμού των εξοστώσεων.[8]

Αναφορικά με τον παθογενετικό μηχανισμό, έχει υποστηριχθεί πως ο τραυματισμός του λεπτού βλεννογόνου που καλύπτει τις εξοστώσεις οδηγεί σε φλεγμονή και λοίμωξη του υποκείμενου οστού, η οποία όταν συνδυάζεται με την αντιοστεοκλαστική αγωγή συνιστά την «απαραίτητη και επαρκή» συνθήκη για την πρόκληση ΟΝΓ.[1] Επιπλέον επιβαρυντικό παράγοντα συνιστά η φτωχή αγγείωση του βλεννογόνου των εξοστώσεων, η οποία μπορεί να επιδεινωθεί από την αντιαγγειογενετική δράση των αντιοστεολυτικών φαρμάκων.[8] Ανάλογος παθογενετικός μηχανισμός έχει αναφερθεί και στη βλάβη που περιγράφεται ως έλκωση στόματος με οστική απολυματοποίηση (oral ulceration with bone sequestration, OUBS) και εμφανίζεται μετά από τραυματισμό σε ασθενείς που δεν λαμβάνουν αντιοστεολυτική αγωγή, πιο συχνά σε άνδρες.[16] Είναι αξιοσημείωτο ότι αν και στην πρώτη τεκμηριωμένη περιγραφή μέσης υπερώιας εξόστωσης από τον Godlee το 1909 αναφερόταν η παρουσία έλκωσης στην επιφάνειά της,[17] δεν βρέθηκαν στη βιβλιογραφία τεκμηριωμένες περιπτώσεις OUBS σε μέση υπερώια εξόστωση, εκτός από μία σύντομη αναφορά δύο περιπτώσεων,[18] αλλά ούτε και περιπτώσεις οστεομυελίτιδας λόγω τραυματισμού.[16,19] Γενικά, θεωρείται πιθανόν πως η OUBS δεν είναι σπάνια αλλά «υπο-καταγεγραμμένη» οντότητα,[16] κάτι που μπορεί να ισχύει και για την ΟΝΓ σε εξοστώσεις.

Περισσότερες από τις μισές περιπτώσεις ΟΝΓ σε μέσες υπερώιες εξοστώσεις ήταν σταδίου II[3,5,9,11,14] και αντιμετωπίστηκαν με αφαίρεση του οστικού απολύματος[9] που έχει καλύτερο αποτέλεσμα ως προς την επούλωση συγκριτικά με τη συντηρητική θεραπεία.[8] Σε γλωσσικές εξοστώσεις της κάτω γνάθου και προστομιακές εξοστώσεις, οι οποίες ήταν επίσης συχνότερα σταδίου II, τα ποσοστά θεραπείας μετά από χειρουργική αφαίρεση ήταν 89,3% μετά την πρώτη επέμβαση και 96,4% μετά από την δεύτερη.[8] Η συντηρητική θεραπεία εφαρμόζεται κυρίως σε ασθενείς με επιβαρυμένη γενική υγεία και έχει χαμηλά ποσοστά επιτυχίας.[8]

Η παρούσα περίπτωση χαρακτηρίστηκε ως σταδίου II, καθώς υπήρχαν σημεία λοίμωξης/φλεγμονής και ήπια συμπτώματα.[1] Εφαρμόστηκε συνδυασμός αντιμικροβιακών στοματοπλυμάτων και συστηματικά χορηγούμενων αντιβιοτικών με την απομάκρυνση του απολύματος, όπως αναφέρεται στις υποδείξεις του 2022 Position Paper of the American Association of Oral and Maxillofacial Surgeons,[1] με επιτυχία. Δεν υπάρχουν σαφείς οδηγίες για το αντιβιοτικό σχήμα που πρέπει να εφαρμοστεί σε περίπτωση χειρουργικής αντιμετώπισης της ΟΝΓ, αλλά ο συνδυασμός αμοξυκιλλίνης-κλαβουλανικού οξέως ή η μετρονιδαζόλη αποτελούν το σχήμα επιλογής.[20] Έγινε, επίσης, διακοπή της αντιοστεολυτικής αγωγής, η οποία επιλέχθηκε στις περισσότερες περιπτώσεις ΟΝΓ σε μέση υπερώια εξόστωση[4,10,12-14] και γλωσσικές εξοστώσεις,[8] αν και η αξία της δεν είναι τεκμηριωμένη.[8]

Έχει προταθεί η προφυλακτική αφαίρεση μεγάλων, πολύλοβων μέσων υπερώιων ή γλωσσικών εξοστώσεων πριν την έναρξη της αγωγής με δισφωσφονικά,[2,8] αλλά στην περίπτωσή μας η ολική αφαίρεση της εξόστωσης δεν θεωρήθηκε αναγκαία. Δεν παρατηρήθηκε υποτροπή σε διάστημα παρακολούθησης 9 μηνών.

ΣΥΜΠΕΡΑΣΜΑ

Έλκωση ή επώδυνη διόγκωση στη μέση υπερώια εξόστωση σε ασθενείς που βρίσκονται υπό αγωγή με αντιοστεολυτικά φάρμακα μπορεί να αποτελεί εκδήλωση ΟΝΓ. Η χειρουργική αφαίρεση του οστικού απολύματος είναι συνήθως θεραπευτική.

ΣΥΓΚΡΟΥΣΗ ΣΥΜΦΕΡΟΝΤΩΝ

Οι συγγραφείς δηλώνουν ότι δεν υπάρχει σύγκρουση συμφερόντων.

ΒΙΒΛΙΟΓΡΑΦΙΑ

1. RUGGIERO SL, DODSON TB, AGHALOO T, CARLSON ER, WARD BB, KADEMANI D. American Association of Oral and Maxillofacial Surgeons' Position Paper on Medication-Related Osteonecrosis of the Jaws-2022 Update. J Oral Maxillofac Surg 2022, 80: 920-43.
2. MARX RE, SAWATARI Y, FORTIN M, BROUMAND V. Bisphosphonate-induced exposed bone (osteonecrosis/osteopetrosis) of the jaws: risk factors, recognition, prevention, and treatment. J Oral Maxillofac Surg 2005, 63: 1567-75.
3. KHOMINSKY A, LIM M. "Spontaneous" medication-related osteonecrosis of the jaw; two case reports and a systematic review. Aust Dent J 2018, 63: 441-54.
4. GARCIA-GARCIA AS, MARTINEZ-GONZALEZ JM, GOMEZ-FONT R, SOTO-RIVADENEIRA A, OVIEDO-ROLDAN L. Current status of the torus palatinus and torus mandibularis. Med Oral Patol Oral Cir Bucal 2010, 15: e353-60.
5. O'RYAN FS, LO JC. Bisphosphonate-related osteonecrosis of the jaw in patients with oral bisphosphonate exposure: clinical course and outcomes. J Oral Maxillofac Surg 2012, 70: 1844-53.
6. THUMBIGERE-MATH V, SABINO MC, GOPALAKRISHNAN R, et al. Bisphosphonate-related osteonecrosis of the jaw: clinical features, risk factors, management, and treatment outcomes of 26 patients. J Oral Maxillofac Surg 2009, 67: 1904-13.
7. UEDA N, AOKI K, SHIMOTSUJI H, et al. Oral risk factors associated with medication-related osteonecrosis of the jaw in patients with cancer. J Bone Miner Metab 2021, 39: 623-30.
8. AMIN H, ANDERSEN SWM, JENSEN SS, KOFOD T. Surgical and conservative treatment outcomes of medication-related osteonecrosis of the jaw located at tori: a retrospective study. Oral Maxillofac Surg 2024, 28: 1117-25.
9. CORREIA-NETO IJ, COLAFEMINA ACE, FAUSTINO ISP, SANTOS-SILVA AR, VARGAS PA, LOPES MA. Medication-related osteonecrosis in torus palatinus: Report of a case and literature review. Spec Care Dentist 2024, 44: 136-42.
10. GOLDMAN ML, DENDULURI N, BERMAN AW, et al. A novel case of bisphosphonate-related osteonecrosis of the torus palatinus in a patient with metastatic breast cancer. Oncology 2006, 71: 306-8.
11. LO JC, O'RYAN FS, GORDON NP, et al. Prevalence of osteonecrosis of the jaw in patients with oral bisphosphonate exposure. J Oral Maxillofac Surg 2010, 68: 243-53.
12. GODINHO M, BARBOSA F, ANDRADE F, CUZZI T, RAMOS ESM. Torus palatinus osteonecrosis related to bisphosphonate: a case report. Case Rep Dermatol 2013, 5: 120-5.
13. ENGROFF SL, COLETTI D. Bisphosphonate related osteonecrosis of the palate: report of a case managed with free tissue transfer. Oral Surg Oral Med Oral Pathol Oral Radiol Endod 2008, 105: 580-2.
14. KANEKO K, TAKAHASHI H. Bisphosphonate-related osteonecrosis of the palatal torus. ORL J Otorhinolaryngol Relat Spec 2014, 76: 353-6.
15. RYAN JL, LARSON E. Osteonecrosis of the Torus Palatinus in the Setting of Long-Term Oral Bisphosphonate Use--A Case Report. S D Med 2016, 69: 23-5.
16. THERMOS G, KALOGIROU EM, TOSIOS KI, SKLAVOUNOU A. Oral ulceration with bone sequestration: Retrospective study of eight cases and literature review. Oral Dis 2019, 25: 515-22.
17. GODLEE RJ. The Torus Palatinus. Proc R Soc Med 1909, 2: 175-96.
18. PETERS E, LOVAS GL, WYSOCKI GP. Lingual mandibular sequestration and ulceration. Oral Surg Oral Med Oral Pathol 1993, 75: 739-43.
19. PASQUAL HN, PASQUAL RJ. Osteomyelitis of torus palatinus. Report of a case. Oral Surg Oral Med Oral Pathol 1968, 25: 532-3.
20. AKASHI M, KUSUMOTO J, TAKEDA D, SHIGETA T, HASEGAWA T, KOMORI T. A literature review of perioperative antibiotic administration in surgery for medication-related osteonecrosis of the jaw. Oral Maxillofac Surg 2018, 22: 369-78.

ΠΡΑΚΤΙΚΟ ΘΕΜΑ

Τεχνικές αποτύπωσης στις άμεσες ολικές οδοντοστοιχίες

Β. ΑΜΑΡΙΩΤΑΚΗ[1], Ι. ΑΡΤΟΠΟΥΛΟΥ[2]

ΠΕΡΙΛΗΨΗ

Οι άμεσες οδοντοστοιχίες (ΑΟΟ) είναι κινητές προσθέσεις, ολικές, μερικές ή και επένθετες, που κατασκευάζονται προκειμένου να τοποθετηθούν αμέσως μετά τις εξαγωγές των φυσικών δοντιών. Έχουν πλεονεκτήματα και μειονεκτήματα, με κυριότερο το στάδιο της τελικής αποτύπωσης. Σκοπός της παρούσας εργασίας είναι να περιγραφούν τα στάδια κατασκευής ΑΟΟ με έμφαση στις δύο κυριότερες τεχνικές τελικής αποτύπωσης.

Όροι ευρετηριάσεως: Προσθετική, προσθετικές εργασίες, άμεση ολική οδοντοστοιχία, αποτύπωση

[1] DDS, Οδοντίατρος, Ιδιωτικό ιατρείο
[2] DDS. MS, PhD, Επικ. Καθηγήτρια Προσθετικής, Οδοντιατρικής Σχολής, ΕΚΠΑ

Υπεύθυνος Επικοινωνίας
Β. Αμαριωτάκη
Τηλ: 6945972109
Email: vir.amar@hotmail.com

HANDS-ON CASE

Immediate maxillary complete dentures impression techniques

V. AMARIOTAKI[1], I. ARTOPOULOU[2]

ABSTRACT

Immediate dentures are removable prostheses, which may be complete, partial, or overdentures, designed to be placed immediately after the extraction of natural teeth. They have both advantages and disadvantages, with the primary challenge being the final impression phase. This study aims to describe the stages of constructing immediate dentures, emphasizing the two main techniques used for the final impression.

Key words: Prosthodontics, Dental Prosthesis, Denture, Complete, Immediate, Impression

[1] DDS, Dentist, Private Practice
[2] DDS. MS, PhD, Ass. Professor, Dept. of Prosthodontics, NKUA, School of Dentistry

Correspondence
V. Amariotaki
Email: vir.amar@hotmail.com

ΕΙΣΑΓΩΓΗ

Οι ολικές οδοντοστοιχίες (ΟΟ) συνεχίζουν να αποτελούν θεραπευτική επιλογή στη σύγχρονη εποχή όπου το προσδόκιμο επιβίωσης του πληθυσμού αυξάνεται.[1-4] Οι άμεσες οδοντοστοιχίες είναι κινητές προσθέσεις, ολικές, μερικές ή και επένθετες, που κατασκευάζονται προκειμένου να τοποθετηθούν αμέσως μετά τις εξαγωγές των φυσικών δοντιών.[5] Σκοπός τους είναι η πλήρης λειτουργική και αισθητική αποκατάσταση του ασθενή και η απαλλαγή του από το σημαντικό ψυχοκοινωνικό φορτίο που σχετίζεται με την απώλεια των δοντιών και την προσωρινή νωδότητα μέχρι την κατασκευή και παράδοση των ΟΟ.[6,7]

Στα πλεονεκτήματα των άμεσων ΟΟ (ΑΟΟ) συμπεριλαμβάνονται η ανάσχεση της μετεγχειρητικής αιμορραγίας και η ταχύτερη επούλωση, καθώς η ΑΟΟ δρα ως προστατευτικός νάρθηκας για τα μετεξακτικά φατνία.[8,9] Επιπλέον, οι μεταβολές στην εμφάνιση του προσώπου του ασθενούς είναι μικρότερες και η προσαρμογή της τελικής ΟΟ ευκολότερη, αφού διατηρείται ο νευρομυϊκός συντονισμός.[8,9] Τέλος, ο οδοντίατρος έχει τη δυνατότητα να μεταφέρει μέσω της ΑΟΟ σημαντικές πληροφορίες, όπως η θέση του μασητικού επιπέδου, η κάθετη διάσταση, το χρώμα, το σχήμα και το μέγεθος των δοντιών.[8,9]

Μειονεκτήματα των ΑΟΟ είναι το αυξημένο κόστος θεραπείας, καθώς είναι αναγκαία η αναπροσαρμογή της βάσης σε σύντομο χρονικό διάστημα και στη συνέχεια η κατασκευή νέας ΟΟ.[8,9] Επιπλέον, τα κλινικά και εργαστηριακά στάδια είναι χρονοβόρα και πιο πολύπλοκα, διαφέρουν από αυτά της κατασκευής ΟΟ, και απαιτούν εξειδικευμένους χειρισμούς.[8,9] Ειδικά το στάδιο της τελικής αποτύπωσης είναι πιο απαιτητικό, αφού η ΑΟΟ αποτελεί

«συνδυασμό» μερικής και ολικής οδοντοστοιχίας, και η παρουσία φυσικών δοντιών επιβάλλει να καλύπτονται απαιτήσεις τόσο της νωδής περιοχής, όσο και της περιοχής των φυσικών δοντιών.[8,9]

Σκοπός της παρούσας εργασίας είναι να περιγραφούν τα στάδια κατασκευής ΑΟΟ με έμφαση τις δύο κυριότερες τεχνικές τελικής αποτύπωσης.

ΣΤΑΔΙΑ

Η αρχική αποτύπωση περιλαμβάνει όλα τα υπάρχοντα δόντια και τους μαλακούς ιστούς που θα καλύπτει η ΟΟ και γίνεται με μη αντιστρεπτό υδροκολλοειδές αποτυπωτικό υλικό και διάτρητο δισκάριο εμπορίου. Τα εκμαγεία μελέτης αναρτώνται σε ημιπροσαρμοζόμενο αρθρωτήρα και δίνουν πληροφορίες για την κάθετη διάσταση και τη σχέση των γνάθων, αλλά και για την ύπαρξη πιθανών εσοχών/προβολών της φατνιακής ακρολοφίας ή εξοστώσεων που θα πρέπει να διευθετηθούν χειρουργικά. Στη συνέχεια, πραγματοποιείται η εξαγωγή των οπισθίων δοντιών, εφ'όσον υπάρχουν και ακολουθεί η τελική αποτύπωση μετά την επούλωση, περίπου 6 εβδομάδες αργότερα. Εάν υπάρχουν ζεύγη οπισθίων δοντιών που καθορίζουν την κάθετη διάσταση του προσώπου και τη σχέση των γνάθων, αυτά διατηρούνται αρχικά και εξάγονται στη συνέχεια μαζί με τα πρόσθια δόντια κατά την τοποθέτηση της άμεσης οδοντοστοιχίας. Μετά τις εξαγωγές των οπισθίων δοντιών λαμβάνεται εκ νέου αποτύπωμα με διάτρητο δισκάριο εμπορίου και μη αντιστρεπτό υδροκολλοειδές, ενώ το δισκάριο για την τελική αποτύπωση σχεδιάζεται και κατασκευάζεται ανάλογα με την τεχνική τελικής αποτύπωσης που επιλέγεται.

Κατά τη μέθοδο της απλής αποτύπωσης (αποτύπωση σε μία φάση), το ατομικό δισκάριο περιλαμβάνει και καλύπτει πλήρως όλα τα φυσικά δόντια και τις νωδές φατνιακές ακρολοφίες, ενώ τα όρια του πρέπει να απέχουν από το βάθος των ουλο-παρειακών και ουλο-προστομιακών αυλάκων περίπου 2mm, ώστε να επιτρέπεται η ακριβής αποτύπωση του βάθους και του εύρους τους. Αρχικά, πραγματοποιείται τμηματική θέρμανση με θερμοπλαστικό υλικό (Impression compound, Kerr Corp., Orange, CA) (Εικ.1) και στη συνέχεια το δισκάριο επαλείφεται με συγκολλητικό βερνίκι για τη καλύτερη συγκράτηση του αποτυπωτικού υλικού. Το τελικό αποτύπωμα λαμβάνεται με μερκαπτάνη (Permlastic regular, Kerr Corp., Orange, CA) (Εικ.2).

Κατά τη μέθοδο της διπλής αποτύπωσης (αποτύπωση σε δύο φάσεις), κατασκευάζεται ατομικό δισκάριο που εφάπτεται στις υπερώιες επιφάνειες των προσθίων δοντιών (Εικ.3). Ακολουθεί η περιφερική αποτύπωση με θερμοπλαστικό υλικό (Impression compound, Kerr Corp., Orange, CA) (Εικ.4) και στη συνέχεια η τελική αποτύπωση με μερκαπτάνη (Permlastic regular, Kerr Corp., Orange, CA) (Εικ.5).

Μετά την αποτύπωση, με όποια από τις δύο μεθόδους ακολουθηθεί, κατασκευάζεται το εκμαγείο εργασίας και ακολουθούν οι καταγραφές με τη βοήθεια κέρινων υψών. Γίνεται ανάρτηση σε ημιπροσαρμοζόμενο αρθρωτήρα και σύνταξη των δοντιών στο

Εικόνα 1. *Μέθοδος απλής αποτύπωσης. Τμηματική θέρμανση με θερμοπλαστικό υλικό.*

Εικόνα 2. *Μέθοδος απλής αποτύπωσης. Τελικό αποτύπωμα με μερκαπτάνη.*

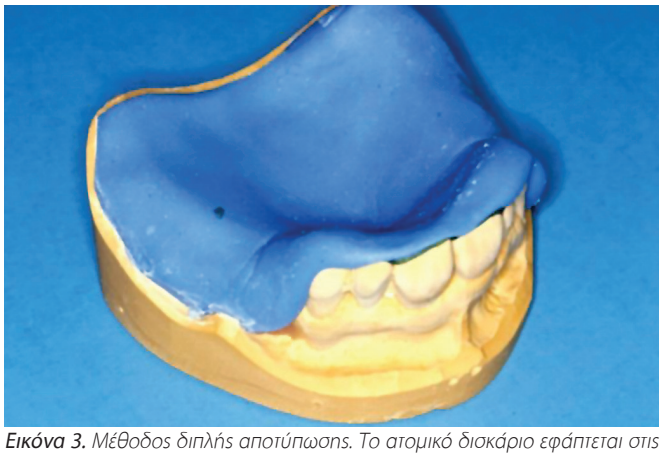

Εικόνα 3. *Μέθοδος διπλής αποτύπωσης. Το ατομικό δισκάριο εφάπτεται στις υπερώιες επιφάνειες των προσθίων δοντιών.*



Εικόνα 4. *Μέθοδος διπλής αποτύπωσης. Περιφερική αποτύπωση με θερμοπλαστικό υλικό.*

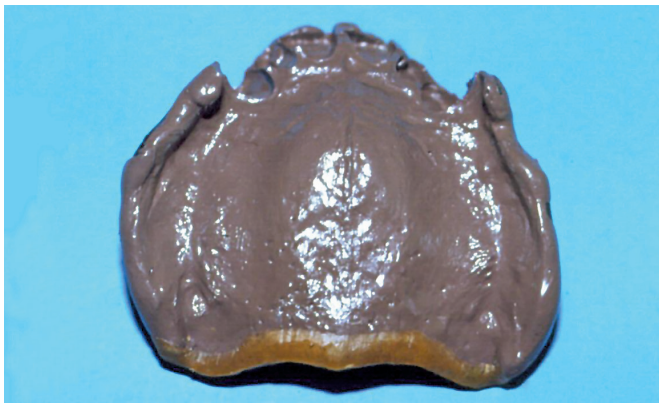

Εικόνα 5. *Μέθοδος διπλής αποτύπωσης. Τελική αποτύπωση με μερκαπτάνη.*

εκμαγείο εργασίας, μετά την αφαίρεση των φυσικών δοντιών και λαμβάνοντας υπόψιν το σχήμα και τη θέση τους, ακολουθώντας τις βασικές αρχές της προσθετικής. Στη συνέχεια πραγματοποιείται η όπτηση της ΑΟΟ, και μετά τις εξαγωγές και των προσθίων δοντιών γίνεται η παράδοσή της στον ασθενή μετά από εργαστηριακή ανάρτηση και εκλεκτικό τροχισμό. Δίνονται οδηγίες και ο ασθενής συμβουλεύεται να μην αφαιρέσει την ΑΟΟ μέχρι να επανέλθει για επανεξέταση 24 ώρες μετά.

ΣΥΖΗΤΗΣΗ

Η σωστή εκτέλεση των εργαστηριακών και κλινικά σταδίων των δύο τεχνικών αποτύπωσης των ΑΟΟ οδηγούν σε εκμαγεία εργασίας που είναι ακριβή αντίγραφα των σκληρών και μαλακών ιστών και επιτρέπουν την κατασκευή ΑΟΟ με καλή συγκράτηση, ευστάθεια, και σταθερότητα. Ιδιαίτερη σημασία για τη συγκράτηση και τη σταθερότητα της ΑΟΟ έχει η αποτύπωση της ουλοπροστομιακής αύλακας, η καταγραφή της οποίας είναι ιδιαίτερα δύσκολη εξαιτίας της ύπαρξης των προσθίων δοντιών. Τα πρόσθια δόντια μαζί με τη μη απορροφημένη ευρεία υποκείμενη φατνιακή ακρολοφία δημιουργούν υποσκαφή, με αποτέλεσμα η καταγραφή του βάθους της ουλοπροστομιακής αύλακας σε μία φάση να είναι αδύνατη. Όταν η υποσκαφή είναι μεγάλη, όπως συμβαίνει στην περίπτωση προσθίων δοντιών μεγάλου μήκους, ή εξαιρετικά ευρείας ακρολοφίας, η τεχνική της διπλής αποτύπωσης αποτελεί την τεχνική εκλογής.[10-12] Η τεχνική διπλής αποτύπωσης προτιμάται και σε περιπτώσεις προσθίων δοντιών με μεγάλη κινητικότητα, των οποίων η μονοφασική αποτύπωση θα δημιουργούσε πρόβλημα.[10-12] Με την αποτύπωση των δοντιών με μεγάλη κινητικότητα με μη αντιστρεπτό υδροκολλοειδές, αντί του ελαστομερούς υλικού αποτρέπεται η κατά λάθος επώδυνη εξαγωγή κάποιου από τα δόντια αυτά. Από την άλλη πλευρά, η τεχνική της απλής αποτύπωσης είναι πιο σύντομη, απαιτεί λιγότερα στάδια και περιλαμβάνει απλούστερα εργαστηριακά (κατασκευή ατομικού δισκαρίου) και κλινικά στάδια.

ΒΙΒΛΙΟΓΡΑΦΙΑ

1. Amagai N, Komagamine Y, Kanazawa M, Iwaki M, Jo A, Suzuki H, Minakuchi S. The effect of prosthetic rehabilitation and simple dietary counseling on food intake and oral health related quality of life among the edentulous individuals: A randomized controlled trial. J Dent 2017,;65: 89-94.
2. Figueredo OMC, Câmara-Souza MB, Carletti TM, Rodrigues Garcia RCM. Chewing ability and oral health-related quality of life in frail elders after new complete dentures insertion: A paired controlled clinical trial. Spec Care Dentist 2020, 40:168-74.
3. Ida Y, Yamashita S. Analysis of the relevant factors associated with oral health-related quality of life in elderly denture wearers. J Prosthodont Res 2022, 66: 93-100.
4. Sivakumar I, Sajjan S, Ramaraju AV, Rao B. Changes in Oral Health-Related Quality of Life in Elderly Edentulous Patients after Complete Denture Therapy and Possible Role of their Initial Expectation: A Follow-Up Study. J Prosthodont 2015, 24: 452-6.
5. The Glossary of Prosthodontic Terms 2023: Tenth Edition. J Prosthet Dent 2023, 130: e7-e126.
6. Kudsi Z, Fenlon MR, Johal A, Baysan A. Assessment of Psychological Disturbance in Patients with Tooth Loss: A Systematic Review of Assessment Tools. J Prosthodont 2020, 29: 193-200.
7. Artopoulou I.I, Pachiou A, Zachari E, Niarchou T, Athanasiades C, Anastassiadou V. The Psychological Disturbance Associated with Tooth Loss Questionnaire Revisited: Validation on a National Greek Sample. Applied Sciences 2022, 12: 9617.
8. Seals RR Jr, Kuebker WA, Stewart KL. Immediate complete dentures. Dent Clin North Am 1996, 40: 151-67.
9. F C HUGHES, Immediate denture service: advantages, disadvantages and technical procedures. J Am Dent Assoc 1947, 34: 20-6.
10. Lambrecht JR. Immediate denture construction: the impression phase. J Prosthet Dent 1968, 19: 237-45.
11. Cupero HM. Technique for making complete maxillary immediate denture impressions. J Prosthet Dent 1972, 28: 546-8.
12. Goldstein GR. An alternative immediate complete denture impression technique. J Prosthet Dent 1992, 67: 892-3.